

**MANUAL FOR  
WOMEN'S HEALTH CAMP SCREENING AND  
PREVENTION OF CANCERS AND  
OTHER NON-COMMUNICABLE DISEASES**



## **PREFACE**

Non communicable diseases are increasingly taking a huge toll on the health and lives of people in the developing world, including India. This is not to say that communicable diseases play any less havoc with their lives, especially in most of the less developed states of the country. In-fact, the true burden of most illnesses is still a guess in a majority of these states.

Cancers constitute a large proportion of the overall burden of NCDs. Cervical cancer, breast cancer and cancer of the oral cavity are the three most commonly encountered cancers in Chhattisgarh. Screening for these is eminently feasible and often, precancers can be detected by such screening. Such screening programs could rapidly bring down the incidence of advanced cancers, the overall numbers of cancers and prevent actual development of some cancers through treatment of precancerous lesions.

Hypertension and Diabetes mellitus are the two other NCDs which have a profound impact on the quality of life of the population and their lifespan. Appropriate screening tests in the field can detect these and simple algorithms for their complete diagnosis and management can easily be followed at the secondary and later primary health care facilities.

Another important and neglected problem among women is anemia, often nutritional. This impacts their ability to work and also increases the risk to their life during lifecycle events such as childbirth. This is easily diagnosed in the field setting and is also treatable in most, at the primary health care level.

We need to develop systems whereby these non-communicable diseases can be detected early, and their proper management initiated before they cause significant morbidity or certain death. Screening for common cancers and other NCDs is a step in that direction. This is being initiated as a Pilot Project in two Districts of Chhattisgarh, starting with two blocks, Kota and Dharsiwa. These are disparate in their socio-demographic characteristics and in the accessibility to appropriate health care. While Kota is predominantly rural and tribal, with no facilities for cancer care or palliation in the District (Bilaspur), Dharsiwa by virtue of its proximity to Raipur, the capital of Chhattisgarh, has a mix of peri-urban population and rural people. Raipur have fairly good healthcare facilities for secondary and tertiary care including cancers, in the public health system.

With the convergence of various Government sponsored schemes such as the RSBY, MSBY, Free essential drugs in public health facilities, Sanjivani scheme for critical illnesses, etc. it is possible to alleviate the suffering of a large proportion of the people of the state through concerted efforts to improve public health services. This pilot program is a step in that direction.



## INTRODUCTION

This training manual is based on the principles of right of everyone to equitable, affordable and accessible health care, with a gender based perspective. It is intended for the health care providers at the primary and secondary level health care facilities, i.e. Primary health centers, and Community Health centers. Since NCDs are being dealt with as a Public health problem, the approach in this manual is a public health one and the facilities referred to are deemed to be in the public health domain.

It focuses on the knowledge and skills required by health care providers at different levels in these facilities. The recommendations in the guide are in line with the National guidelines for screening and care of NCDs, though some adaptations have been made based on experience with local health needs and culture.

Women have been chosen as the primary beneficiaries of this camp based approach to screening and care. Of course continuity of care is expected through an improvement in the quality of services available at the PHCs and CHCs. The team for the camp would have health care functionaries from doctors, nurses, ANMs, Health supervisors, Laboratory technicians, Pharmacists, data entry operators, ward boys and *aayas*. This would also include the Mitanins (ASHAs) who are at the interface between the public health system and the community. A separate training manual has been prepared for the Mitanins and their Trainers (Preraks and Coordinators).

Details of holding such a Women's Health Camp have been included in a separate chapter of this manual.

Each chapter details the biology of the disease in brief and simple terms. This is followed by the screening technique, interpretation and recording results. Information on establishing a diagnosis, looking at the stage of disease or its complications, and care that would be required and at what health facility. Where deemed necessary from the point of view of wider dissemination and knowledge, the language has been changed to Hindi.

The evidence base for the guidelines and recommendation is given at the end of each chapter.



# Table of content

Preface	I
Introduction	lii
Chap 1 Cancer cervix	1
Chap 2 Cancer breast	32
Chap 3 Oral cancer	49
Chap 4 Diabetes	57
Chap 5 Hypertension	67
Chap 6 Anemia	78
Chap 7 Proformas and registers	81
Chap 8 Data management and expected flow of information	83
Chap 9 Stations at the women's health camp	85
Annexures	



## Cancer cervix: Screening, Diagnosing and management

- Cervical cancer is one of the leading causes of cancer death in women in the developing world.
- The primary underlying cause of cervical cancer is infection with human papillomavirus (HPV), a very common virus that is sexually transmitted.
- Most HPV infections resolve spontaneously; those that persist may lead to the development of pre-cancer and cancer.
- It usually takes 10 to 20 years for precursor lesions caused by HPV to develop into invasive cancer.
- Effective interventions against cervical cancer exist, including screening for, and treatment of, pre-cancer and invasive cancer.
- An estimated 95% of women in developing countries have never been screened for cervical cancer.
- Over 80% of women newly diagnosed with cervical cancer live in developing countries; most are diagnosed when they have advanced disease.
- The cure rate for invasive cervical cancer is closely related to the stage of disease at diagnosis and the availability of treatment. If left untreated, cervical cancer is almost always fatal.
- Because of its complexity, cervical cancer control requires a team effort and communication between health care providers at all levels of the health care system.

### Why focus of cervical cancer

In 2005, there were, according to WHO projections, over 500 000 new cases of cervical cancer, of which over 90% were in developing countries. It is estimated that over 1 million women worldwide currently have cervical cancer, most of who have not been diagnosed, or have no access to treatment that could cure them or prolong their life. In 2005, almost 260 000 women died of the disease, nearly 95% of them in developing countries, making cervical cancer one of the gravest threats to women's lives. In many developing countries, access to health services is limited and screening for cervical cancer either is non-existent or reaches few of the women who need it. In these areas, cervical cancer is the most common cancer in women and the leading cause of cancer death among women. The primary underlying cause of cervical cancer is infection with one or more high-risk types of the human papillomavirus (HPV), a common virus that is sexually transmitted. Most new HPV infections resolve spontaneously; if it persists, infection may lead to the development of pre-cancer which, left untreated, can lead to cancer.

The main reasons for the higher incidence and mortality in developing countries are:

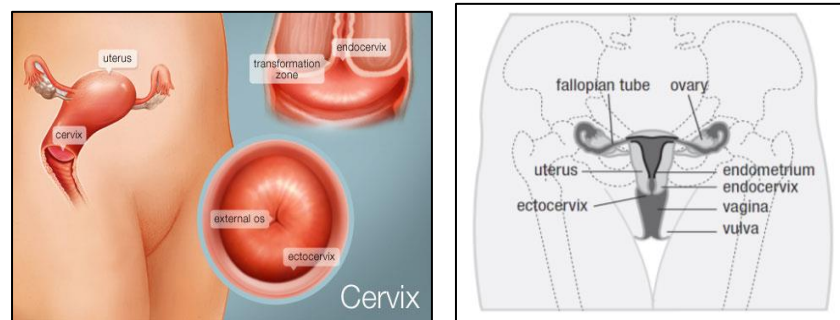
1. Lack of awareness of cervical cancer among the population, health care providers and policy-makers



2. Absence or poor quality of screening programmes for precursor lesions and early-stage cancer. In women who have never been screened, cancer tends to be diagnosed in its later stages, when it is less easily treatable
3. Limited access to health care services
4. Lack of functional referral systems.

## Biology

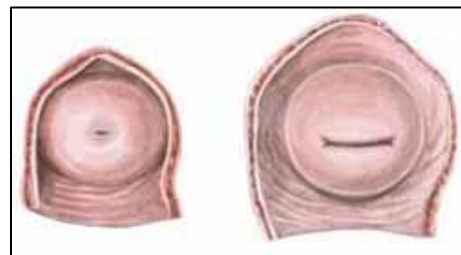
### Anatomy of the cervix: Parts of cervix (Ectocervix, Endocervix)



Front view of female internal organs

### Uterine cervix

The cervix, constituting the lower portion of the uterus, is cylindrical or conical in shape, and measures 3-4 cm in length and 2.5-3.5 cm in diameter. It varies in size and shape depending on the age, parity and hormonal status of the woman. The lower half of the cervix, called Portio Vaginalis, protrudes into the vagina through its anterior wall, and the upper half, called the Supra-vaginal portion, remains above the vagina. The cervix opens into the vagina through the external os. The supra-vaginal portion meets the body of the uterus at the internal os. In parous women, the cervix is bulky and the external os appears as a wide, gaping, transverse slit (Right side of the image). In nulliparous women, the external os resembles a small circular (pinhole) opening (Left side of the image).



The portion of the cervix that is exterior to the external os is called the Ectocervix, which is readily visible during speculum examination. The portion above the external os is called the Endocervix. The Endocervical Canal, which traverses the Endocervix, connects the uterine cavity with the vagina and extends from the internal to the external os. The portion of the upper vaginal cavity that surrounds the portio vaginalis is called the Fornix.

## Microscopic anatomy

**Squamous epithelium:** The cervix is covered by two types of epithelium, Stratified Squamous Epithelium and Columnar Epithelium, which meet at the Squamo-columnar Junction (SCJ). A large area of Ectocervix is covered by the stratified, non-keratinizing, glycogen-containing squamous epithelium. It is opaque, has multiple (15-20) layers of cells and appears pale pink in color in visual examination. It consists of a single layer of round basal cells with a large dark-staining nucleus and little cytoplasm at the basement membrane. The basement membrane separates the epithelium from the underlying stroma. The basal cells divide and differentiate to form the Para basal, intermediate and superficial layers. From the basal to the superficial layer, the cells undergo an increase in cytoplasm and a reduction of nuclear size. The intermediate and superficial layer cells contain abundant glycogen in their cytoplasm. In postmenopausal women, the cells in the squamous epithelium do not mature beyond the Para basal layer, and do not accumulate as multiple layers of intermediate and superficial cells. Consequently, the squamous epithelium becomes thin and atrophic. Thus, it appears pale and brittle, with sub-epithelial petechial, as it is easily prone to trauma.

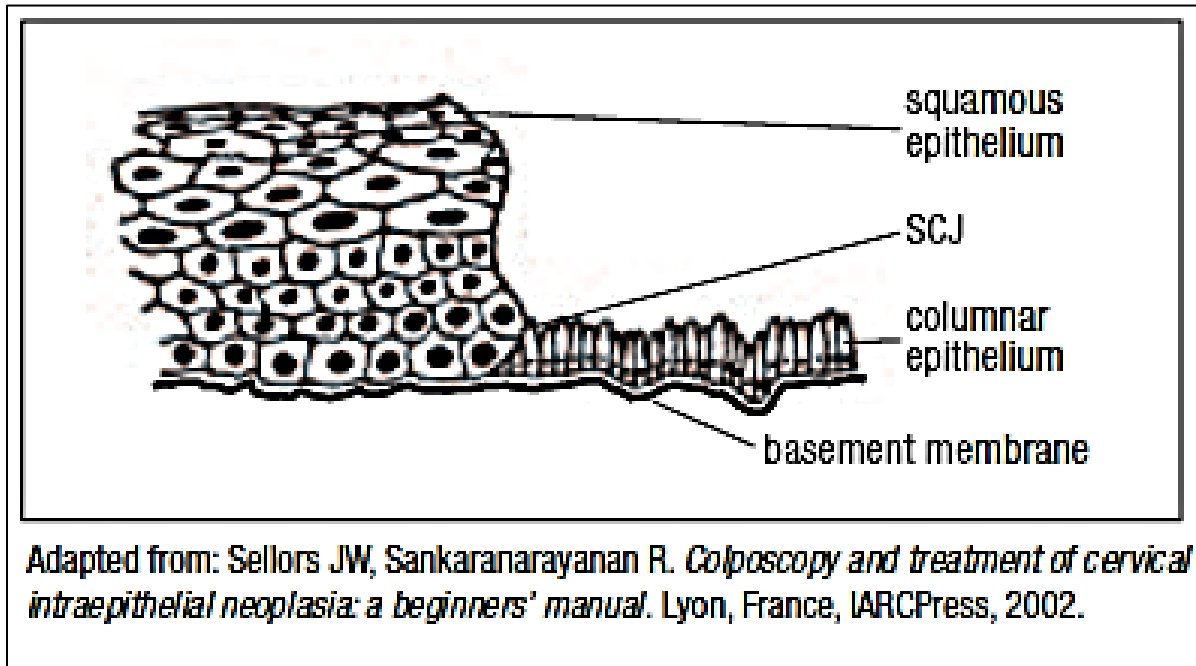
**Columnar epithelium:** The endocervical canal is lined by the Columnar Epithelium (sometimes referred to as Glandular Epithelium), composed of a single layer of tall cells with dark-staining nuclei. In visual examination, it appears as a grainy, strikingly reddish area because the thin single cell layer allows the coloration to the underlying stroma to be seen more easily. It forms several invaginations into the substance of the cervical stroma, resulting in the formation of Endocervical Crypts (sometimes referred to as endocervical glands). The columnar cells secrete the mucus that lubricates the cervix and vagina. At its upper limit, it merges with the endometrial epithelium in the body of uterus, and at its lower limit, it meets with the squamous epithelium at the squamo-columnar junction. A localized proliferation of the columnar epithelium in the form of a polyp may occasionally be visible as a reddish mass protruding from the external os.

**Squamo-columnar junction:** The squamo-columnar junction appears as a sharp line. The location of the squamo-columnar junction in relation to the external os varies, depending upon factors such as age, hormonal status, birth trauma and certain physiological conditions such as pregnancy. During childhood and peri menarche, it is located at, or very close to, the external os. After puberty and during the reproductive period, the female genital organs grow under the influence of estrogen. Thus, the cervix enlarges and the endocervical canal elongates. This leads to the eversion of the columnar epithelium onto the Ectocervix, particularly on the anterior and posterior lips, resulting in Ectropion or Ectopy. Thus, the squamo-columnar junction is located in the Ectocervix, far away from the external os during the reproductive years and pregnancy. In visual inspection, ectropion is seen as a strikingly reddish ectocervix.

Location of Squamocolumnar Junction (SCJ). (As shown in following figure)

- a) Original Squamo-columnar Junction (SCJ) in a young woman in the early reproductive age group. The SCJ is located far away from the external os. Note the presence of everted columnar epithelium occupying a large portion of the ecto-cervix producing ectropion.

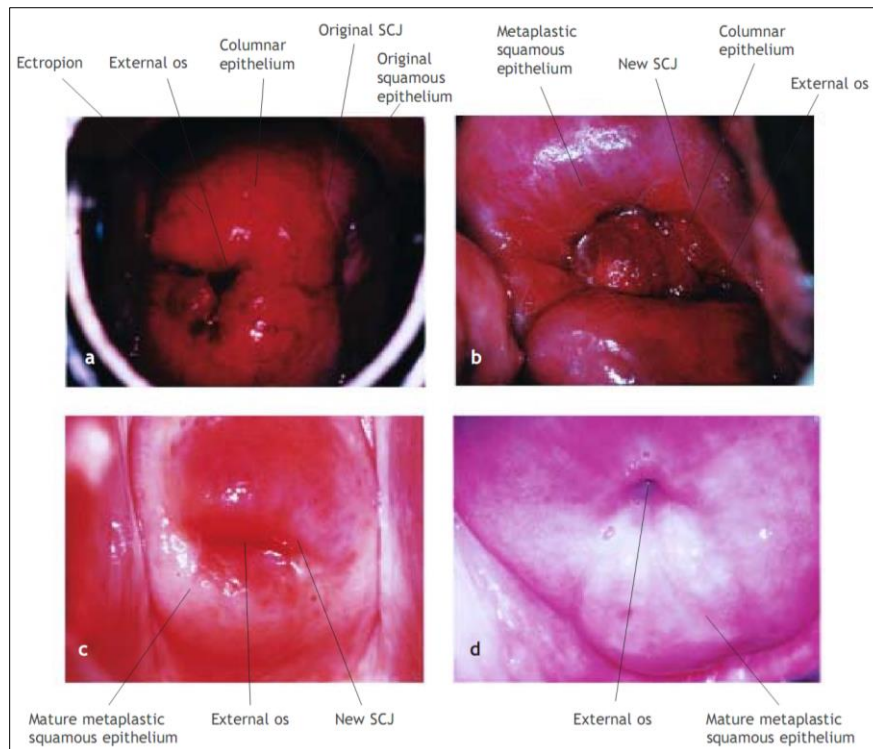
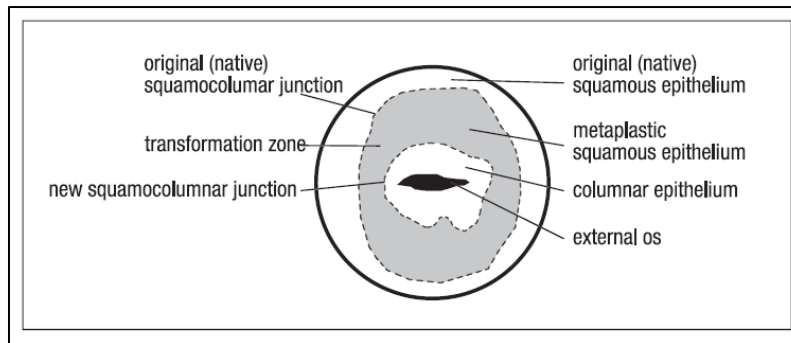
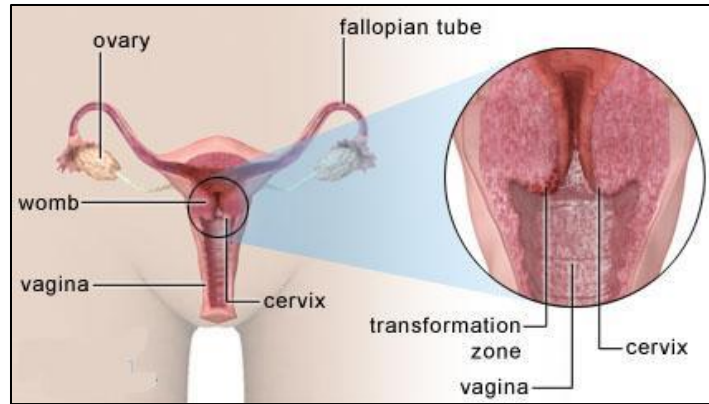
- b) The new SCJ has moved much closer to the external os in woman in her 30's. The SCJ is visible as a distinct white line after the application of 5% acetic acid, due to the presence of immature squamous metaplastic epithelium adjacent to the new SCJ.
- c) The new SCJ is at the external os in a perimenopausal woman.
- d) The new SCJ is not visible and has receded into the endocervix in a postmenopausal woman.



**Squamous metaplasia:** The earliest event in squamous metaplasia is the appearance of small, round, sub-columnar cell in the exposed areas of the columnar epithelium, called Reserve Cells. These reserve cells proliferate and differentiate to form a thin, non-stratified, multicellular epithelium called Immature Squamous Epithelium do not produce glycogen.

**Transformation zone:** The transformation zone is the area of the cervix where the columnar epithelium has been replaced and/or is being replaced by the metaplastic squamous epithelium. With the naked eye, one can identify the inner border of the transformation zone by tracing the squamocolumnar junction and the outer border by locating the distal most nabothian cysts (if present) or crypt openings (usually visible under magnification). In premenopausal women, the transformation zone is primarily located on the Ectocervix. After menopause, and through old age, the cervix shrinks with the decreasing levels of estrogen's. Consequently, the transformation zone may move partially, and later fully, into the endo-cervical canal. Almost all cervical neoplasia occurs in this zone. Close to the squamo-columnar junction.

The transformation zone of the cervix of a parous woman of reproductive age



#### Location of squamocolumnar junction (SCJ)

- (a) Original squamocolumnar junction (SCJ) in a young woman in the early reproductive age group. The SCJ is located far away from the external os. Note the presence of everted columnar epithelium occupying a large portion of the

ectocervix producing ectropion

- (b) The new SCJ has moved much closer to the external os in a woman in her 30s. The SCJ is visible as a distinct white line after the application of 5% acetic acid due to the presence of immature squamous metaplastic epithelium adjacent to the new SCJ
- (c) The new SCJ is at the external os in a perimenopausal woman
- (d) The new SCJ is not visible and has receded into the endocervix in a postmenopausal woman. Mature metaplastic squamous epithelium occupies most of the ectocervix

### Signs and symptoms of invasive disease

Early	<ol style="list-style-type: none"> <li>1. Vaginal discharge, sometimes foul-smelling</li> <li>2. Irregular bleeding (of any pattern) in women of reproductive age</li> <li>3. Post-coital spotting or bleeding in women of any age, even young women</li> <li>4. Postmenopausal spotting or bleeding</li> <li>5. In the case of abnormal peri-menopausal bleeding, cervical cancer should always be considered, particularly if the bleeding fails to respond to appropriate treatment</li> </ol>
Late	<ol style="list-style-type: none"> <li>1. Urinary frequency and urgency</li> <li>2. Backache</li> <li>3. Lower abdominal pain</li> </ol>
Very late	<ol style="list-style-type: none"> <li>1. Severe back pain</li> <li>2. Weight loss</li> <li>3. Decreased urine output (from obstruction of the ureters, or renal failure)</li> <li>4. Leakage of urine or faeces through the vagina (due to fistulae)</li> <li>5. Swelling of the lower limbs</li> <li>6. Breathlessness (due to anemia or, rarely, lung metastases or effusion)</li> </ol>

### Screening methods

Pathophysiological basis of VIA

Application of 5% acetic acid, is believed to cause a reversible coagulation, or precipitation of the cellular proteins. It also causes swelling of the epithelial tissue, columnar and any abnormal squamous epithelial areas in particular and dehydration of the cells and it helps in coagulating and clearing the mucous secretions on the cervix.

The normal squamous epithelium appears pink and the columnar epithelium red, due to the reflection of light from the underlying stroma, which is rich in blood vessels. If the epithelium contains a lot of cellular proteins, acetic acid coagulates these proteins, which may obliterate the colour of the stroma, The resulting 'acetowhitening' is seen distinctly as compared with the normal pinkish colour of the surrounding normal squamous epithelium of the cervix, an effect that is commonly visible to the naked eye. Thus, the effect of acetic acid depends upon the amount of cellular proteins present in the

epithelium. Areas of increased nuclear activity and DNA content exhibit the most dramatic white colour change.

Then acetic acid is applied to normal squamous epithelium, little coagulation occurs in the superficial cell layer, as this is sparsely nucleated. Though the deeper cells contain more nuclear protein, the acetic acid may not penetrate sufficiently and, hence, the resulting precipitation is not sufficient to obliterate the colour of the underlying stroma. Areas of CIN (Cervical Intraepithelial Neoplasia) and invasive cancer undergo maximal coagulation due to their higher content of nuclear protein (in view of the large number of undifferentiated cells contained in the epithelium) and prevent light from passing through the epithelium. As a result, the sub-epithelial vessel pattern is obliterated and the epithelium appears densely white. In CIN, acetowhitening is restricted to the transformation zone close to the squamo-columnar junction, while in cancer it often involves the entire cervix.

The acetowhite appearance is not unique to CIN and early cancer. It is also seen in other conditions when increased nuclear protein is present, as in immature squamous metaplasia, in healing and regenerating epithelium (associated with inflammation), leukoplakia (hyperkeratosis) and condyloma. While the acetowhite epithelium associated with CIN and early invasive cancer is more dense, thick and opaque with well demarcated margins from the surrounding normal epithelium, the acetowhitening associated with immature squamous metaplasia, inflammation and regenerating epithelium is less pale, thin, often translucent, and patchy with ill-defined margins. Acetowhitening due to inflammation and healing is usually distributed widely in the cervix, not restricted to the transformation zone and may quickly disappear (within a minute). Leukoplakia and condylomata appear intensely greyish-white after the application of acetic acid.

The acetic acid effect reverses much more slowly in CIN lesions and in early pre-clinical invasive cancer than in immature squamous metaplasia and inflammation. It appears rapidly and may last for 3-5 minutes in the case of CIN 2-3 and invasive cancer.

Pathophysiological basis of VILI: Squamous metaplastic epithelium is glycogenated, whereas CIN and invasive cancer cells contain little or no glycogen. Columnar epithelium does not contain glycogen. Immature squamous metaplastic epithelium usually lacks glycogen or, occasionally, may be partially glycogenated. Iodine is glycophilic and hence the application of iodine solution results in uptake of iodine in glycogen-containing epithelium. Therefore, the normal glycogen-containing squamous epithelium stains 'mahogany brown' or 'black' after application of iodine. Columnar epithelium does not take up iodine and remains unstained, but may look slightly discoloured due to a thin film of iodine solution; areas of immature squamous metaplastic epithelium may remain unstained with iodine or may be only partially stained. If there is shedding (or erosion) of superficial and intermediate cell layers associated with inflammatory conditions of the squamous epithelium, these areas do not stain with iodine and remain distinctly colourless in a surrounding black or brown background. Areas of CIN and invasive cancer do not take up iodine (as they lack glycogen) and appear as thick mustard-yellow or saffron-coloured areas. Areas with leukoplakia (hyperkeratosis) do not stain with iodine either, and condylomata may not, or occasionally may only partially, stain with iodine.

## VIA से जाँच

### जाँच की सामग्री

1. स्पेकुलम
  2. चीटल फॉरसेफ
  3. बायोप्सी फॉरसेफ
  4. प्रे"र कुकर
  5. गैस सिलेंडर, चुल्हा
  6. माचिस
  7. कॉटन बाल
  8. स्वाब स्टीक
  9. सेवलान
  10. लाईसोल
  11. अच्छी रो"ानी वाला 2 टार्च
  12. 10 स्लाईड
  13. ग्लास कवर स्लीप
  14. नार्मल सलाइन
  15. ग्लास मार्कर
  16. 5% एसिटिक एसिड
  17. फार्मूलिन
  18. 3 या टब—स्पेकुलम धोने के लिए
  19. साफ वायल
  20. साफ दस्ताना
  21. कैंची
  22. ल्यूको प्लास्टर
  23. पर्दे
  24. 2 टेबल—महिला जाँच के लिए
  25. 1 टेबल—सामान के लिए
  26. जाँच करने वाले 4 लोग
  27. ब्लिचिंग पाउडर 7 ग्राम
  28. निरमा पाउडर
  29. 5 कॉपर—टी सेट
  30. पर्याप्त कॉपर—टी
  31. प्लास्टिक मग—पानी को लीटर में नापने के लिए।
- **स्वाब स्टिक बनाना** : आमतौर पर जितना बड़ा कॉटन स्वाब होता है उतने चौड़े कॉटन के टुकड़े को 10 इंच लम्बी बाँस की पतली स्टिक पर मजबूती से एक दिशा में लपेटें। ऐसी स्वाब स्टिक्स के बंडल को कागज में एक साथ लपेट कर ऑटोक्लेव (निर्जीवाणुकृत) करें।
  - **5% एसिटिक एसिड घोल तैयार करना** :  
**आवश्यक निर्माण सामग्री** – (1) ग्लेशियल एसिटिक एसिड, (2) आसवित जल (3) ठीक तरह से बंद होने वाली बॉटल (चौड़े मुंह वाली)
    1. 95 मिलीलीटर आसवित जल में 5 मि.ली. ग्लेशियल एसिटिक एसिड को मिलाने से यह घोल तैयार होता है।
    2. इसे तैयार करने के बाद तुरंत बॉटल का ढक्कन पूरी तरह बंद करना जरूरी है। उपयोग के समय खोलें, बाद में तुरंत बंद करें।
    3. इसे प्रतिदिन ताजा तैयार करना है।

4. कैम्प में इसे तैयार करना एक व्यक्ति विशेष की जिम्मेदारी होना चाहिए जिससे अनुपात में भूल न हो अन्यथा यह घोल लगाने से गंभीर रासायनिक जलन का खतरा होगा। 5% एसिटिक एसिड निर्माण का दिनांक ....., लेबल लगाना आवश्यक है।

● **VIA जाँच का आधार क्या है –**

1. 5% एसिटिक एसिड लगाने पर कोशिका के अंदर के प्रोटीन का थक्का जम जाता है। यह क्रिया असामान्य स्ववैमस एपीथीलियम में होती है, इसे एसिटोव्हाइटनिंग कहते हैं।
2. CIN व आक्रामक कैंसर की एसिटोव्हाइटनिंग स्पष्ट मार्जिन के साथ अधिक घना, गाढ़ा और अपारदर्शी होती है तथा 3 से 5 मिनट टिक सकती है।

**VIA जाँच की प्रक्रिया :-**

**उपयोग के लिए आवश्यक सामान :** स्वाब स्टिक, स्पेकुलम (निर्जीणुकृत), प्रकाश स्रोत, लेन्स, दस्ताने, जाँच टेबल, कूड़ेदान, सेवलॉन स्वाब, 5% एसिटिक एसिड घोल।

- VIA उपयोग से पहले महिला को जाँच के बारे में सूचित करें। आश्वस्त करें कि इस जाँच में पीड़ा नहीं होगी, सहमति लें। सहमति लेने के लिए प्रारूप (फॉर्म) बना हुआ है, उसका उपयोग करें।
- VIA लगाना (उपयोग करना) :
  1. जाँच के लिए महिला को लिथोटॉमी स्थिति में टेबल पर लेटाएँ।
  2. दस्ताने पहन लें।
  3. सेवलॉन स्वाब से जननांग के बाहरी भाग को साफ करें।
  4. निरीक्षण करें बाहर से दिखने वाली परेशानियों के लिए।
  5. स्पेकुलम उपयोग करें।
  6. प्रकाश स्रोत की सहायता से लेंस द्वारा सर्विक्स देखें।
  7. यदि सर्विक्स से कोई स्राव हो रहा हो तो ध्यान में रखें।
  8. सर्विक्स के आकार और बनावट को देखें।
  9. स्ववैमो कॉलमनर जंक्शन की पहचान करें और ट्रान्सफॉर्मेशन जोन की पहचान करें।
  10. यदि सर्विक्स पर कोई एक्ट्रोपियन, सर्वाइकल पॉलिप, नेबोथियन फॉलिकल, स्कार, ल्यूकोप्लेकिया, कॉन्डिलोमेटा, सर्विसाइटिस हैं तो ध्यान रखें।



11. पहले NS से साफ करें फिर स्वाब स्टिक के फाहे को 5% एसिटिक एसिड में डुबा कर सर्विक्स पर लगाएँ।
12. कोई स्राव है तो इस स्वाब से उसे साफ करें।
13. स्वाब स्टिक को कूड़ेदान में डालें।
14. 3 मिनट तक निरीक्षण करें। सर्विक्स पर परिणाम देखें।

- (क) क्या ट्रांसफॉर्मेशन जोन में स्क्वैमोकॉलमनर जंक्शन के पास सफेद लीजन या कॉलमनर एपिथीलियम में हटाया न जा सके ऐसा एसिटो व्हाइट क्षेत्र है।
- (ख) एसिटोव्हाइट लीजन कितनी तीव्रता से उभरते और गायब होते हैं।
- (ग) रंग – चमकीला सफेद, घना सफेद, पीला सफेद या गंदला सफेद।

सीमा : स्पष्ट मार्जिन/अस्पष्ट मार्जिन, उभरे/चपटे, नियमित/अनियमित मार्जिन  
विस्तार : कहां तक फैला है।

● **VIA नेगेटिव कब कहेंगे –**

1. सर्विक्स पर कोई एसिटो व्हाइट लीजन नहीं दिखा
2. पॉलिप नीले-सफेद एसिटो व्हाइट क्षेत्रों के साथ सर्विक्स से बाहर निकलता है।
3. सफेद दानों या बटन की तरह नेबोथियन फॉलिकल उभरता है।
4. एण्डोसर्विक्स पर अंगूर के गुच्छों की तरह दिखने वाले सफेद बिंदु दिखते हैं।
5. सर्विक्स के साथ मिले हुए चमकीले, गुलाबी-सफेद, नीले-सफेद, घने सफेद या धुंधले धब्बे दिखते हैं।
6. स्क्वैमो कॉलमनर जंक्शन से दूर स्थित कोई लीजन (सेटेलाइट लीजन) दिखे।
7. स्क्वैमो कॉलमनर जंक्शन पर अस्पष्ट रेखा की तरह की एसिटो व्हाटनिंग दिखें।

● **कब कहेंगे कि पॉजिटिव है –**

1. ट्रांसफॉर्मेशन जोन में स्क्वैमो कॉलमनर जंक्शन के पास या बाहरी OS के पास नियमित या अनियमित मार्जिन वाला स्पष्ट घना एसिटो व्हाइट क्षेत्र हो।
2. कॉलमनर एपिथीलियम में असाधारण रूप से घने एसिटो व्हाइट क्षेत्र हों।
3. पूरा सर्विक्स यदि घना सफेद हो जाए।

4. स्ववैगो कॉलमनर जंक्शन के पास में कॉन्डीलोमा या ल्यूकोप्लेकिया हों जो 5% एसिटिक एसिड प्रयोग करने पर अत्याधिक सफेद रंग के हो जाएँ।

● **परिणाम नेगेटिव आए तो –**

1. महिला को बताएं कि चिंता की कोई बात नहीं है और किसी इलाज की भी जरूरत नहीं है लेकिन फिर भी 3 साल बाद यह जांच फिर से करना अच्छा है— जिससे आगे भी इस खतरे से बचा जा सके।
2. जो परेशानियां दिखी हों उनका उपचार करें।

● **यदि परिणाम पॉजिटिव हो तो –**

1. उस समय दिखी हुई परेशानी का इलाज करें।
2. अगली जाँच कॉल्पोस्कोपी व बायोप्सी के बारे में समझाएँ व आगे भेजें।
3. अगर स्पष्टतया : कैंसर दिखे तो बायोप्सी लें और उपचार की जहाँ सुविधा हो वहाँ रेफर करें।

● VIA के लिए उपयोग किए गए उपकरणों— स्पेकुलम, दस्तानों को (1) साबुन पानी से धोएँ व (2) उसके बाद 0.5% क्लोरीन घोल में 10 मिनट तक डुबाएँ। (3) पुनः प्रयोग करने के लिए 20 मिनट तक उबलते पानी में पकाएँ।

● क्लोरीन का 0.5% घोल तैयार करना : शुष्क कैल्शियम हाइड्रोक्लोराइट चूर्ण 142 ग्राम को 10 लीटर पानी में मिलाएँ।

**सावधानी :-** इस घोल में उपकरणों को 10 मिनट से अधिक नहीं छोड़ना चाहिए व इसके तुरंत बाद उबले पानी से धोना चाहिए।

● **ल्यूगॉल्स आयोडीन घोल तैयार करना –**

1. पोटेशियम आयोडाइड                      10 ग्राम
2. आसवित जल                                      100 मि.ली.
3. आयोडीन क्रिस्टल                      5 ग्राम

तैयार करना :-

- (क) 100 मि.ली. आसवित जल में 10 ग्राम पोटेशियम आयोडाइड घोलें।
- (ख) हिलाते हुए 5 ग्राम आयोडीन क्रिस्टल मिलाएँ।
- (ग) छान कर भूरे रंग की बॉटल में भर कर ढक्कन कसें।

- (घ) लेबल लगाएं— बनाने की तारीख और 1 माह बाद की तारीख/उपयोग अवधि 1 माह होती है।

## VILI का प्रयोग

प्रारंभिक तैयारी तथा स्पेकुलम के उपयोग तक की पूर्ण प्रक्रिया VIA की ही तरह है VILI जाँच की विशेष बातें इस प्रकार है—

1. महिला व स्वयं के कपड़ों पर धब्बा लगने से बचाएँ।
2. जाँच के बाद फॉर्निक्स में अधिक आयोडीन को सूखे स्वाब से पोंछ देना चाहिए।

### ● VILI जाँच का आधार —

1. सामान्य स्ववैमस एपीथीलियम में ग्लायकोजन की काफी मात्रा होने से आयोडीन से भूरा काला रंग ले लेता है।
2. कॉलमनर एपीथीलियम में ग्लायकोजन नहीं होने से आयोडीन का रंग नहीं लेता है।
3. अपरिपक्व स्ववैमस मेटाप्लास्टिक एपीथीलियम में भी ग्लायकोजन नहीं होने से रंग नहीं लेगा या थोड़ा ग्लायकोजन होने पर हल्का रंग ले सकता है।
4. परिपक्व स्ववैमस मेटाप्लास्टिक एपीथीलियम ग्लायकोजन होने से आयोडीन का रंग लेता है।
5. रजोनिवृत्ति (माहवारी पूरी तरह बंद) होने के बाद स्ववैमस एपीथीलियम पतला और कमजोर हो जाता है और हल्की चोट से जख्मी हो जाता है यह पेटेकी (खून की बारीक धब्बे) के रूप में दिखता है, आयोडीन का रंग नहीं आता है किन्तु आयोडीन की एक हल्की पीली बदरंग परत दिखती है।
6. CIN और आक्रामक कैंसर के क्षेत्र भी ग्लायकोजन नहीं होने आयोडीन का रंग नहीं लेते हैं और गाढ़े पीले रंग के दिखते हैं।

### ● VILI नेगेटिव कब कहेंगे —

1. स्ववैमस एपीथीलियम का पूरा क्षेत्र भूरे या काले रंग का हो जाता है और कॉल्यूमन एपीथीलियम आयोडीन का रंग नहीं लेता।
2. धब्बेदार, रंगहीन, अस्पष्ट या आंशिक रूप से भूरे क्षेत्र दिखें।
3. पॉलिप्स पर आयोडीन का रंग न आए या आंशिक रंग लेने के कारण पीले क्षेत्र दिखें।

4. ट्राइकोमोनास वेजाइनेलिस के संक्रमण के कारण चीते की खाल जैसा आभास हो।
5. स्क्वैमो कॉलमनर जंक्शन से बहुत दूर स्क्वेमस एपीथीलियम में गोल मिर्च के समान गैर-आयोडीन वाले क्षेत्र दिखें।
6. स्क्वैमो कॉलमनर जंक्शन से बहुत दूर एंगुलर मार्जिन वाले पतले सेटेलाइट, आयोडीन का रंग न लेने वाले पीले क्षेत्र दिखें।

● **viii पॉजिटिव कब कहेंगे –**

1. स्क्वैमो कॉलमनर जंक्शन के पास घने, मोटे चमकीले, सरसों की तरह पीले या केसरिया पीले ऐसे क्षेत्र दिखें जिन पर आयोडीन का रंग नहीं आया है।
2. सम्पूर्ण सर्विक्स का रंग गहरा पीला हो जाए।

● **viii पॉजिटिव आक्रामक कैंसर कहेंगे –**

जब सर्विक्स पर स्पष्ट नोड्यूल, अनियमित वृद्धि दिखे जो आयोडीन लगाने पर गहरी पीली हो जाए।

● **सर्विक्स का दृश्यात्मक परीक्षण कब न करें –**

रजोनिवृत्ति (माहवारी पूरी तरह बंद) होने के बाद स्क्वैमो कॉलमनर जंक्शन एण्डोसर्वाइकल कैनल में चला जाता है इस कारण आमतौर पर दृश्यात्मक जाँच में दिखाई नहीं देता है, अतः इन महिलाओं में यह जाँचें सही परिणाम नहीं दिखाती हैं।

## DIAGNOSIS AND STAGING

- The “screen-and-treat” approach involves providing treatment on the basis of a positive screen test, without further diagnostic testing. This is a new approach and the long-term impact on cancer incidence has yet to be evaluated.
- It is essential that precancerous lesions graded CIN 2 or 3 are treated. CIN1 lesions are more likely to resolve spontaneously, but should be treated if it is likely that the woman will not return for follow-up, and in other special circumstances.
- Outpatient treatments, such as cryotherapy and loop electrosurgical excision procedure (LEEP), are preferable to more invasive treatments (such as cold knife conization), which require anesthesia and often hospitalization, and have more complications.
- Cold knife conization is appropriate when the eligibility criteria for cryotherapy and LEEP are not met.
- Hysterectomy should not be used to treat pre-cancer, unless there are other compelling reasons to remove the uterus. A desire for surgical sterilization is not an acceptable reason.

### Standard practice for diagnosis: colposcopy and biopsy

Biopsy performed with the aid of a colposcope is the standard method for diagnosis of cervical pre-cancer and preclinical invasive cancer. For satisfactory biopsy, the entire transformation zone must be visible to allow the degree of abnormality to be assessed and to identify areas for biopsy. If the SCJ or the transformation zone is partially or entirely inside the cervical canal, an endocervical speculum examination should be done to visualize any lesions in their entirety, and an endocervical curettage (ECC) done to obtain a sample for histopathological examination. If pre-cancer is diagnosed, it should be treated using cryotherapy, LEEP or cold knife conization.

## DIAGNOSIS

### Colposcopy, biopsy and endocervical curettage

#### Colposcopy:

Colposcopy is the examination of the cervix, vagina and vulva with a colposcope, which provides illumination and magnification, allowing the cellular patterns in the epithelial layer and surrounding blood vessels to be examined. Application of dilute acetic acid will highlight abnormal areas, which can

then be biopsied. Used as a diagnostic tool on patients with a positive screen test, colposcopy has a high sensitivity (around 85%) and a specificity of about 70% for the detection of pre-cancer and cancer.

Colposcopy is used to:

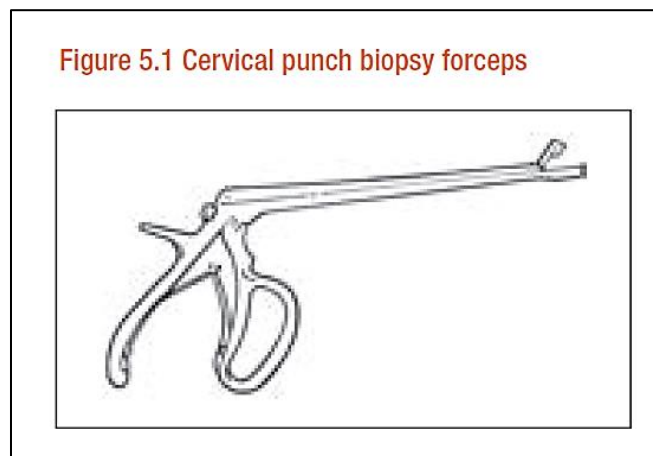
- Visually evaluate precancerous and cancerous lesions
- Help define the extent of lesions
- Guide biopsies of areas that appear abnormal
- Assist treatment with cryotherapy or LEEP
- Colposcopy should not be used as a screening tool.

#### RECOMMENDATION

Colposcopy is recommended only as a diagnostic tool and should be performed by properly trained and skilled providers.

#### Biopsy

Biopsy is the removal of small areas of the cervix for histopathological diagnosis. It should be done only with colposcopic assistance. With a punch biopsy forceps (Figure 5.1), one or more small pieces of tissue (1–3 mm across) are removed from the abnormal areas of the cervix identified by colposcopy. Bleeding is usually minimal. The samples are placed in a preservative, such as formalin, and the container labelled. This is then sent to a laboratory for precise histopathological diagnosis of the abnormalities, whether they are precancer or cancer, and their severity and extent, so that treatment can be tailored to each case.



## Cervical Cancer Staging

**The purpose of staging:** Once a histological diagnosis of cervical cancer has been made, the next step is to formulate the most effective therapy for the individual concerned. In order to manage a cervical cancer patient properly, it is essential to understand the extent or “stage” of her disease at the time of diagnosis. Although staging systems are to some extent artificial, they guide the clinician in both tailoring treatment and assessing prognosis.

**Cancer staging systems:** A number of staging systems are used for cancer. The classification of the International Federation of Gynecology and Obstetrics (FIGO), which is based on tumor size and the extent of spread of disease in the pelvis and distant organs, is recommended for staging invasive cervical cancer. The extent of growth of the cancer is assessed clinically, supplemented by a limited number of relatively unsophisticated investigations. An exception to the above is staging of micro-invasive cervical cancers, which are staged according to pathological criteria of the depth and width of the invasive lesion in relation to the epithelium of origin (which may be either squamous or glandular epithelium).

Table Investigations for staging and treatment for cervical cancer according to FIGO

Mandatory for staging	Supplementary for staging	Optional, to inform additional treatment, not for staging
1. Speculum, vaginal and rectal examination	1. Cystoscopy 2. Proctoscopy 3. Cone biopsy 4. Endo-cervical curettage or smear 5. Abdominal ultrasound	1. Blood tests for HIV and syphilis, and haemogram 2. Computerized tomographic (CT) scan of abdomen and pelvis 3. Magnetic resonance imaging (MRI) of pelvis 4. Chest X-ray 5. Skeletal X-ray or bone scan (if bone pain) 6. Intravenous pyelogram (IVP)

### FIGO staging of cancer cervix

#### Overview of FIGO stages related to management and prognosis

**Stage 0:** Carcinoma in situ, cervical intraepithelial neoplasia Grade III

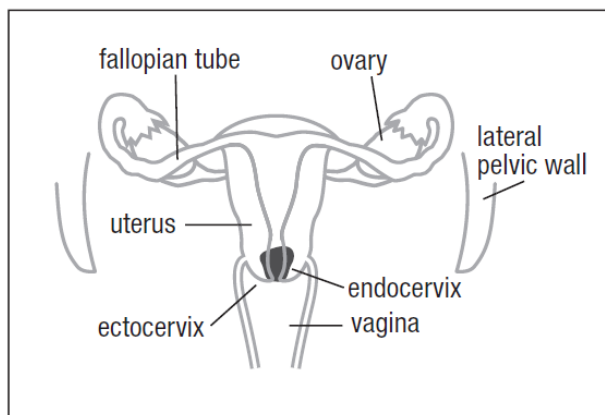
This is not considered invasive cancer, since the lesion has not gone beyond the basement membrane.

**Stage I:** Carcinoma confined to the cervix. Extension to the uterus is disregarded.

- A) **Stage IA:** Micro-invasive carcinoma strictly confined to the cervix. Can only be diagnosed by microscopy; it is not clinically visible.
  - **Stage IA1:** Stromal invasion no greater than 3.0 mm in depth and not more than 7.0 mm in horizontal spread.  
5-year survival with optimal treatment: ~98%.

- **Stage IA2:** Stromal invasion of more than 3.0 mm but not more than 5.0 mm in depth and with horizontal spread of 7.0 mm or less.  
5-year survival with optimal treatment: ~95%.
- **Stage IB:** Carcinoma strictly confined to the cervix and clinically visible; or a microscopic lesion greater than IA2 (Figure 6.1).
  - ✓ **Stage IB1:** Clinically visible lesion 4.0 cm or less in greatest dimension.  
5-year survival with optimal treatment: ~85%.
  - ✓ **Stage IB2:** Clinically visible lesion more than 4.0 cm in greatest dimension.  
5-year survival with optimal treatment: ~75%.

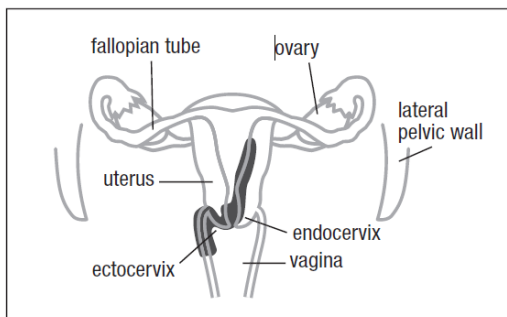
Fig: Cervical cancer stage IB



**Stage II:** Carcinoma confined to the cervix. Extension to the uterus is disregarded.

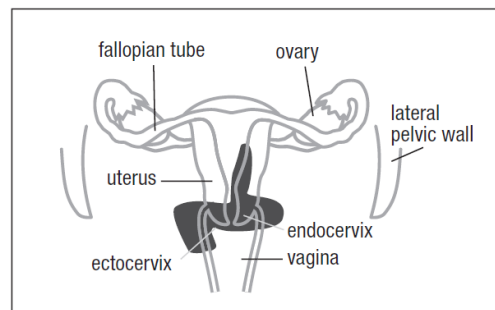
**Stage IIA:** Spread beyond the cervix, including upper two-thirds of the vagina, but not to tissues around the uterus (parametria) (Figure 6.2).  
5-year survival with optimal treatment: ~75%.

Figure 6.2 Cervical cancer stage IIA



**Stage IIB:** Spread beyond the cervix, with parametrial invasion, but not as far as the pelvic wall or the lower third of the vagina (Figure 6.3).  
5-year survival with optimal treatment: ~65%.

Figure 6.3 Cervical cancer stage IIB



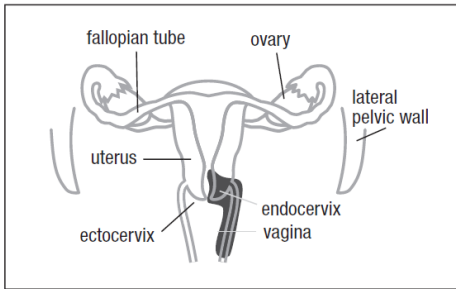


**Stage III:** Tumour extends to pelvic wall or involves lower third of the vagina, or causes hydronephrosis or non-functioning kidney.

**Stage IIIA:** Invasion of the lower third of the vagina, with no extension to the pelvic wall (Figure 6.4).

5-year survival with optimal treatment: ~30%.

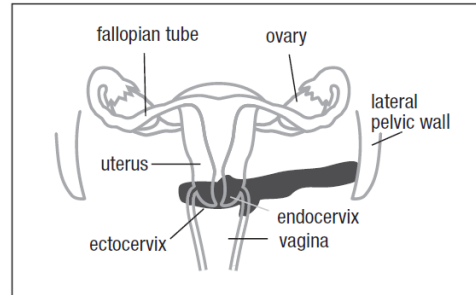
Figure 6.4 Cervical cancer stage IIIA



**Stage IIIB:** Extension to the pelvic wall, or hydronephrosis or nonfunctioning kidney (Figure 6.5).

5-year survival with optimal treatment: ~30%.

Figure 6.5 Cervical cancer stage IIIB

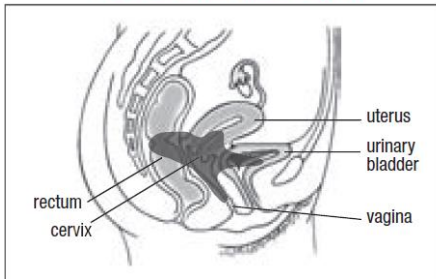


**Stage IV: Tumor has spread**

**Stage IVA:** Spread to involve the mucosa of the bladder or rectum (Figure 6.6).

5-year survival with optimal treatment: ~10%.

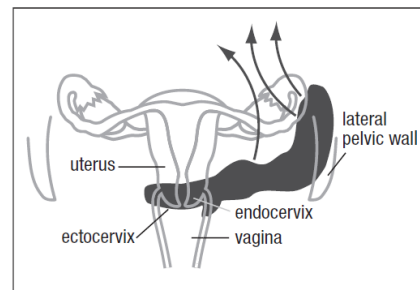
Figure 6.6 Cervical cancer stage IVA



**Stage IVB:** Spread to distant organs, such as extrapelvic lymph nodes, kidneys, bones, lungs, liver and brain (Figure 6.7).

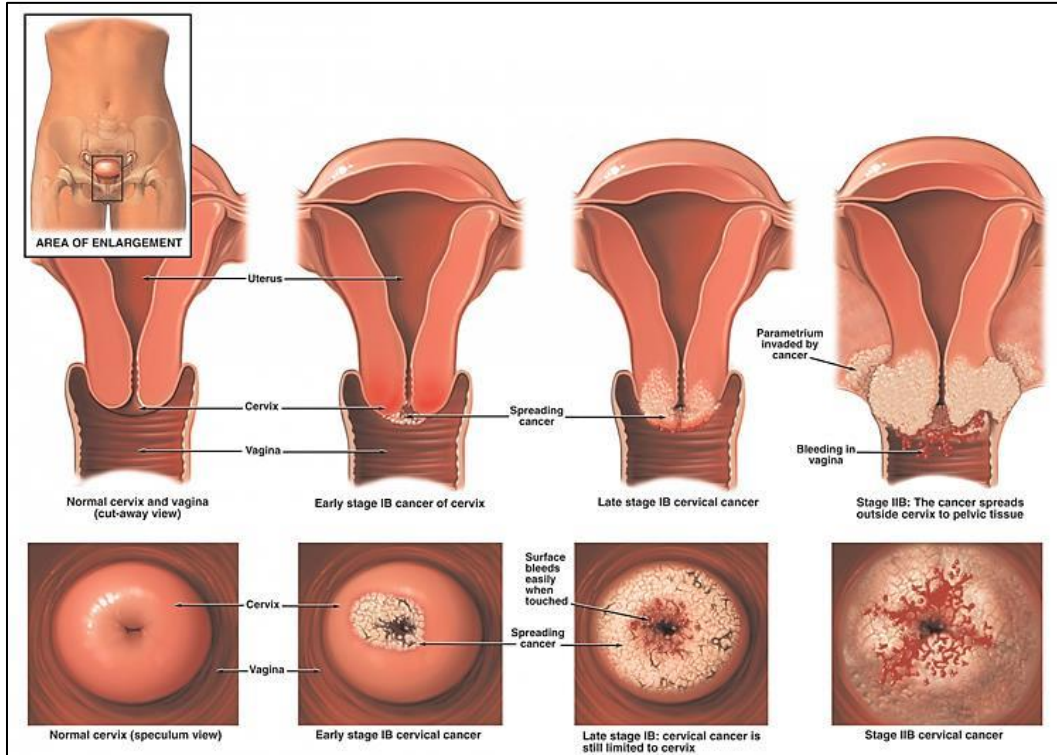
5-year survival with optimal treatment: <5%.

Figure 6.7 Cervical cancer stage IVB



## RECOMMENDATION

Histological confirmation of cervical cancer and FIGO staging must be completed before embarking on further investigations and treatment.



Stages	Characteristic
<b>Stage I</b>	Cancer confined to cervix
<b>Stage IA</b>	Microinvasive disease
<b>Stage IA 1</b>	Stromal invasion less than 3 mm
<b>Stage IA 2</b>	Stromal invasion 3 – 5 mm, not in excess of 7 mm in horizontal spread
<b>Stage IB</b>	Lesion greater than 7 mm in horizontal spread
<b>Stage II</b>	Involvement beyond cervix, including vagina except for the lowest third, or infiltration of parametrium but not extending to pelvic sidewall
<b>Stage IIA</b>	Involvement of upper two-thirds of vagina, without lateral extension into parametrium
<b>Stage IIB</b>	Lateral extension into parametrial tissue but not extending to pelvic sidewall
<b>Stage III</b>	Involvement of lowest third of the vagina or pelvic sidewall or causes hydronephrosis
<b>Stage IIIA</b>	Involvement of lowest third of vagina
<b>Stage IIIB</b>	Involvement of pelvic sidewall or hydronephrosis
<b>Stage IV</b>	Cancer extends beyond reproductive tract
<b>Stage IVA</b>	Involvement of bladder or rectal mucosa
<b>Stage IVB</b>	Distant metastasis or disease outside true pelvis

# MANAGEMENT OF PRECANCERS AND CANCERS

## Principles of treatment

Treatment must be tailored to the best interests of the patient. While the guidelines on optimal clinical management protocols given in Annex 6 should generally be adhered to, overall assessment of the patient, and differences in availability and quality of surgery, radiotherapy and medical oncology services, may affect the treatment offered. Invasive cancer should be treated at tertiary referral centres, where the necessary expertise and equipment are available. Additional tests, including those to determine the patient's suitability to undergo anesthesia or major surgery, may be required and may affect treatment selection. In HIV-positive women, the CD4 count may also influence the choice of treatment. Testing for syphilis, and blood tests for hemoglobin and liver and kidney function, must also be done before management can be planned.

## Survival rates

The survival rate is expressed as the proportion of women surviving 5 years after receiving treatment. It is determined by both disease stage and treatment given. In countries where therapy is either unavailable or inadequate, survival rates are significantly lower than the optimum.

## Primary therapy

Primary therapy may be surgery or radiotherapy, or occasionally a combination of both.

## Treatment by stage

Of all cervical cancer patients presenting at multidisciplinary gynecological assessment clinics in tertiary hospitals in developing countries, only about 5% have micro invasive or early invasive cancer (tumors up to stage IB1/IIA <4 cm in diameter).

These cases are preferably treated with surgery because: (Advantages of Surgery over Radiotherapy)

- ✓ The surgical procedure and recovery in hospital takes less than 2 weeks.
- ✓ The extension of the tumor and completeness of removal can be assessed immediately.
- ✓ Ovarian function is retained, which is particularly important for premenopausal patients.
- ✓ The patient keeps a functional, elastic, and lubricated vagina.
- ✓ Most complications are seen within a few days of the procedure.

Radiotherapy Disadvantages:

Surgery should also be favoured for patients with pelvic inflammatory disease, especially when there is an abscess in or near the uterus (pyometra). Radiotherapy, while having the same high 5-year survival rates as surgery, takes about 6 weeks to administer, and the total extent of the tumour cannot be evaluated. Sequelae, such as loss of vaginal elasticity (fibrosis), shortening and narrowing (stenosis) and dryness of the vagina, may occur months to years after radiation and may make intercourse painful.

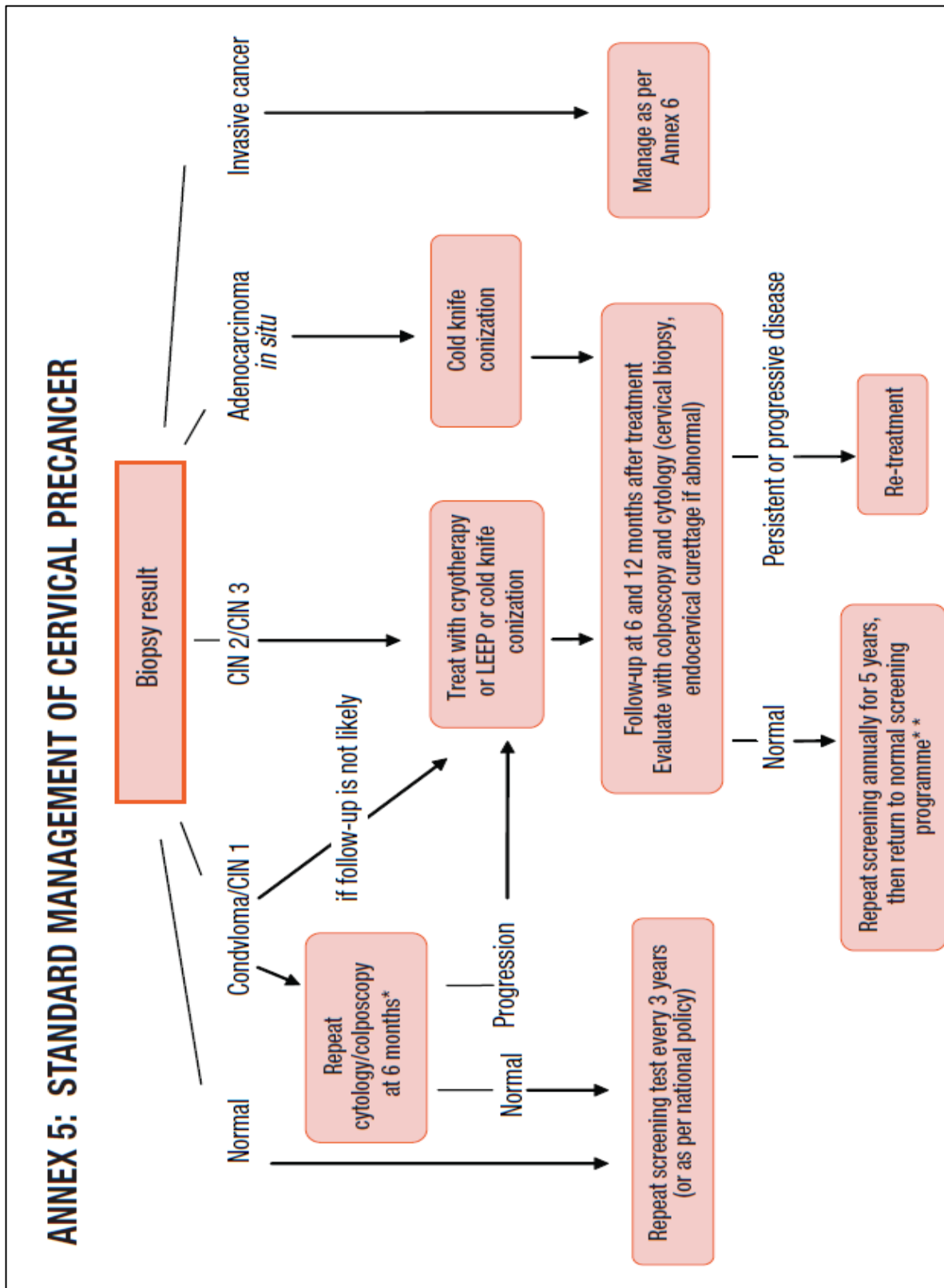
About 80% of all cases are in stage IB2 to stage IIIB, with cervical tumours and parametrial involvement extending towards or up to the pelvic side walls, with or without obstruction of the ureters. These bulky tumours, which may measure 10 cm across, have a cure rate ranging from 30% to 75% when treated

with radical radiotherapy. Large stage IIA tumours ( 4 cm or more in diameter) are treated as stage IB2 tumours.

Stage IV tumors are less commonly seen. Stage IVA, with rectal or, less commonly, bladder invasion, accounts for about 10% of cases. Only about 10% of these can be cured, and fistulae between the involved organs and the vagina are frequent. Stage IVB(5% of cases), with distant haematogenous metastases, is incurable by any currently known means. However, effective palliative care can be given in these cases.

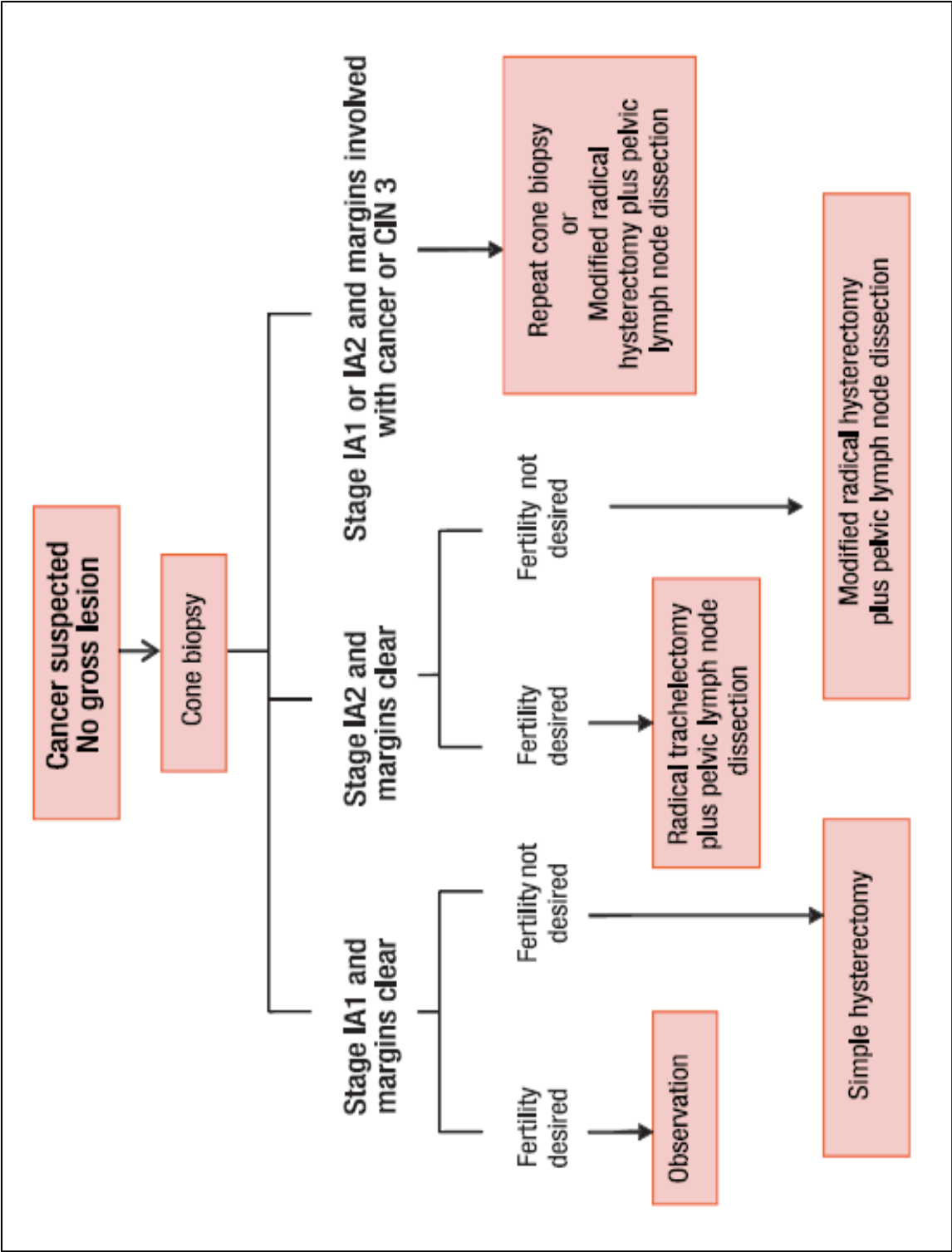
If the cancer recurs, it is usually in the two years following treatment. The treatment of recurrent cancer is determined by the extent of disease at recurrence, the disease-free interval, the general condition of the patient, and the primary treatment given.

## Standard management of cervical pre-cancer



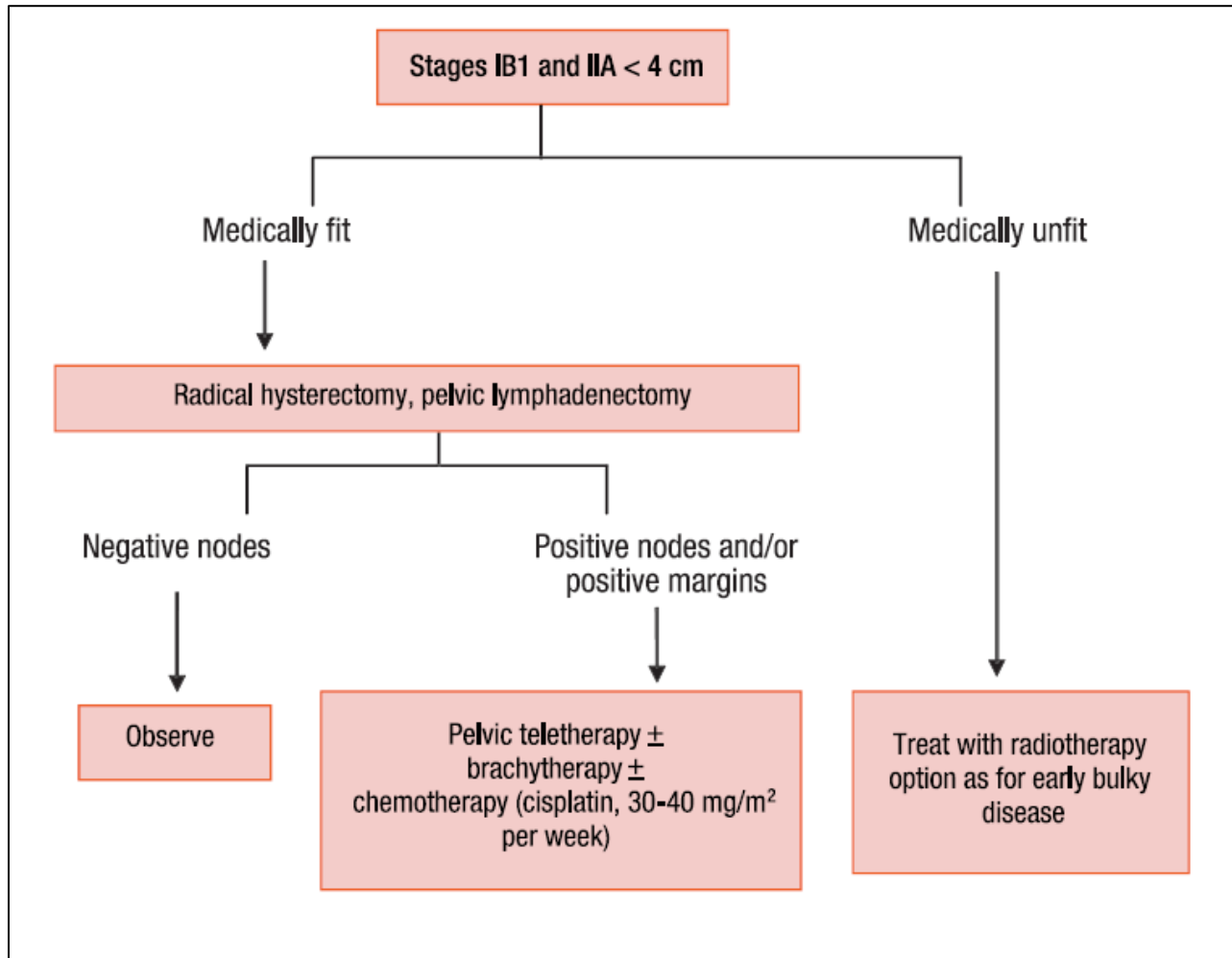
# Cervical cancer treatment by stage

Treatment of micro invasive carcinoma: stage IA1 and IA2

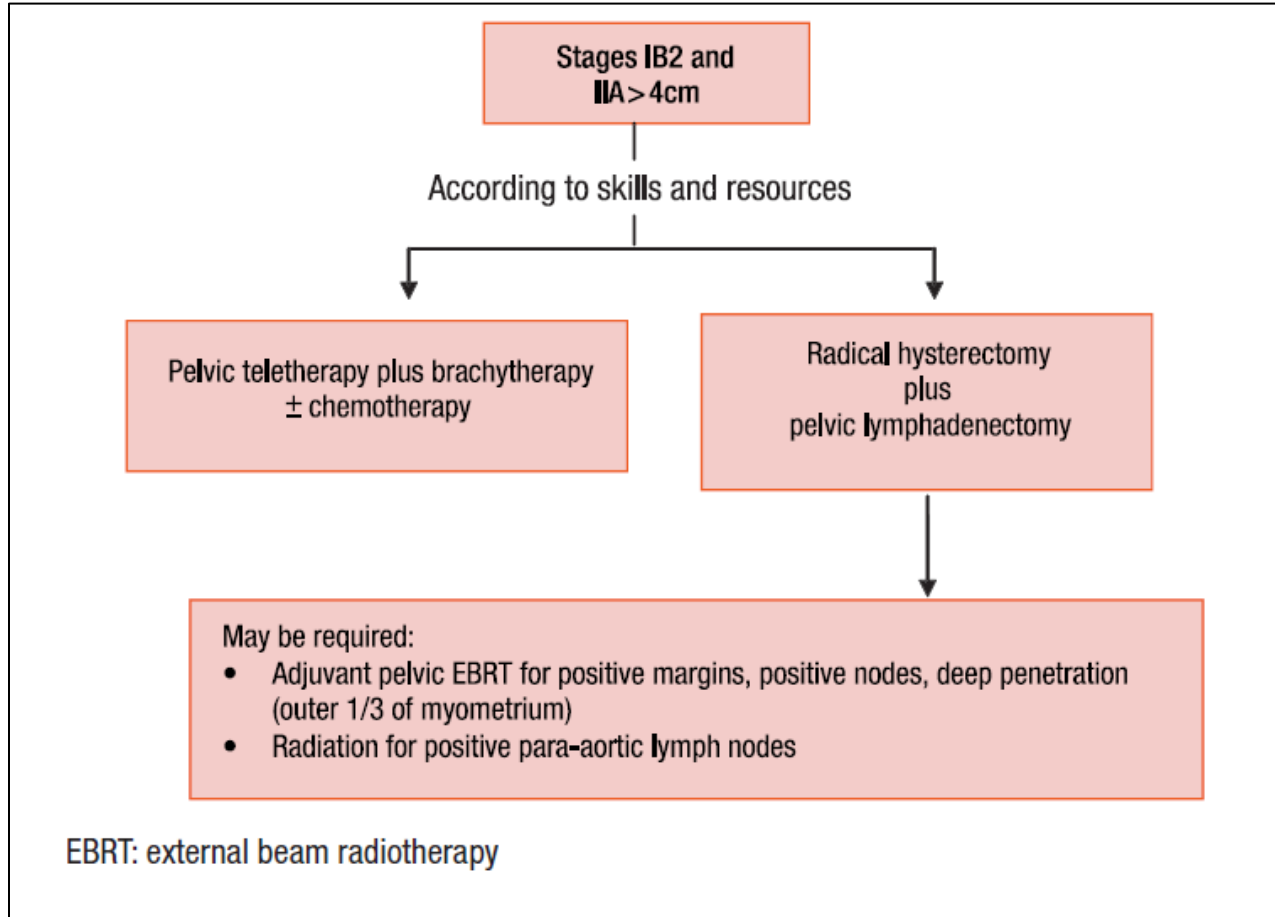


## TREATMENT OF EARLY INVASIVE CANCER: STAGE IB1 AND IIA < 4 CM

When the tumor is more extensive but predominantly situated in the cervix, possibly with some vaginal involvement, surgical removal is preferred, except in the unfit patient.

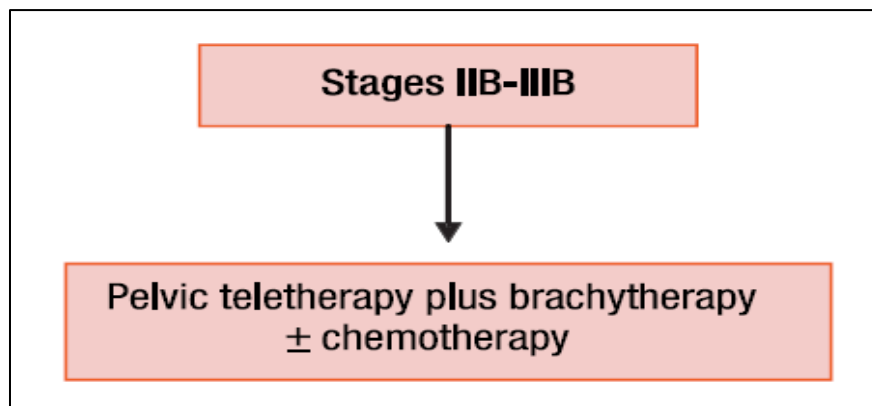


**Treatment of early bulky disease: Stage IB2 and IIA > 4cm**



**Treatment of extensive disease: Stages IIB–IIIB**

These patients are managed by radical (curative intent) radiotherapy, comprising tele-therapy and brachytherapy. The role of chemotherapy has not yet been proven in developing country settings.

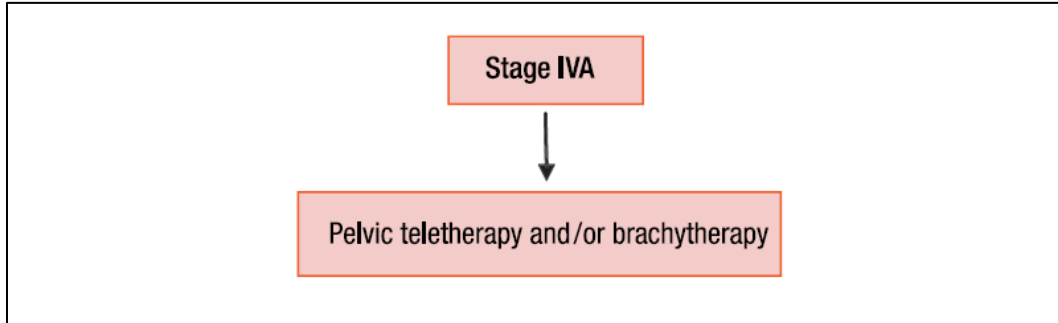




## TREATMENT OF STAGE IV

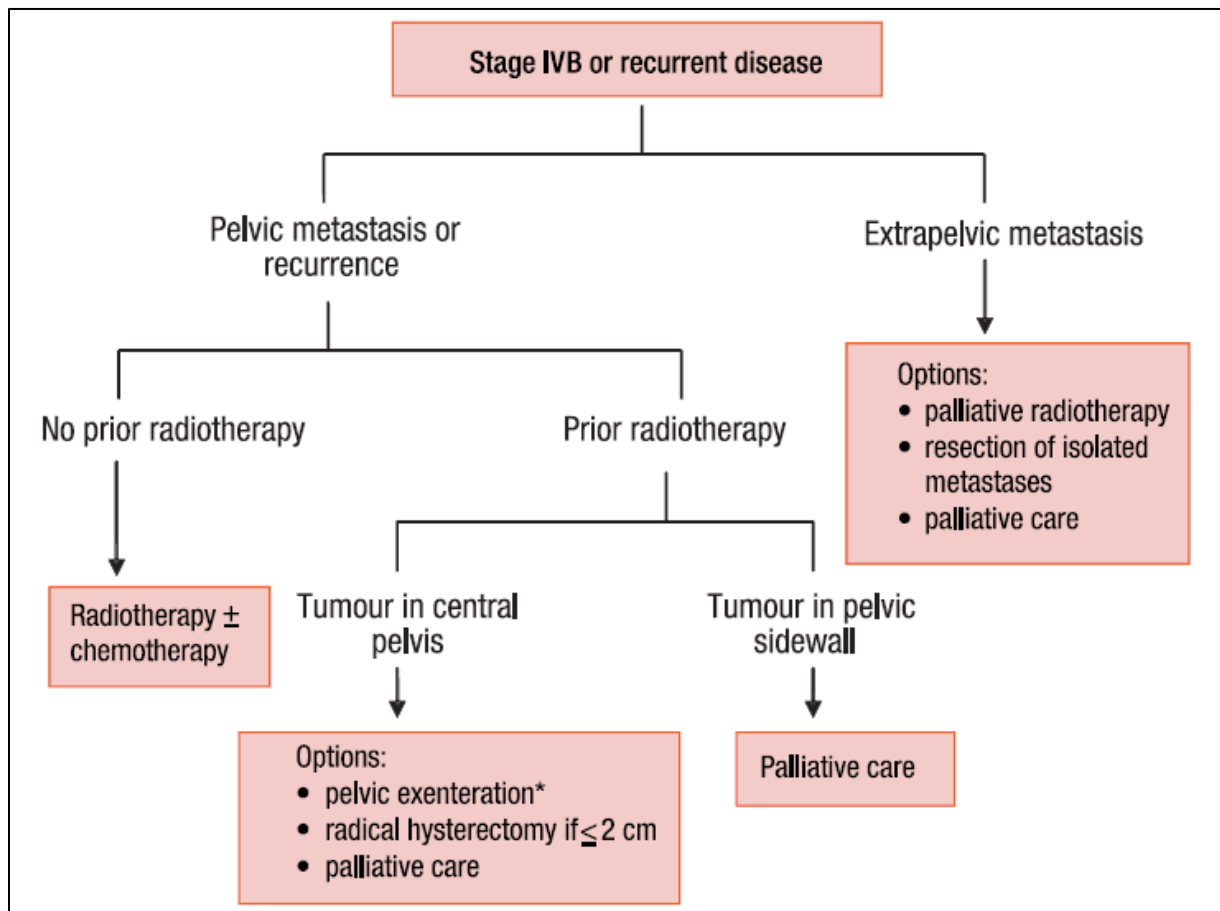
### Treatment of Stage IVA

The radiotherapy to be administered depends on the condition of the patient



### Treatment of Stage IVB and recurrent disease

Stage IVB (5% of cases) indicates the presence of distant haematogenous metastases and is incurable by any currently known means.



Pelvic exenteration is infrequently used as it has major sequelae of urinary and colonic diversions, both of which are difficult to care for in developing countries, and are unacceptable to many patients when it is not possible to offer a cure.

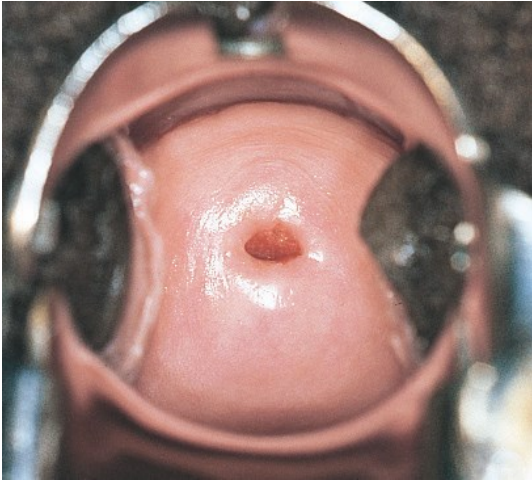
Single-dose therapy for <i>gonorrhoea</i> plus multidose therapy for <i>chlamydia</i> plus multi-dose therapy for <i>anaerobic infections</i> .	
Coverage	Choose one from each box (= 3 drugs)
Gonorrhoea	ceftriaxone 250 mg by intramuscular injection, or cefixime 400 mg orally as a single dose, or ciprofloxacin <sup>a</sup> 500 mg orally as a single dose, or spectinomycin 2 g by intramuscular injection
Chlamydia	doxycycline <sup>b</sup> 100 mg orally twice a day for 14 days, or tetracycline <sup>b</sup> 500 mg orally 4 times a day for 14 days
Anaerobes	metronidazole <sup>b</sup> 400–500 mg orally twice a day for 14 days

- A. The use of quinolones should take into consideration the patterns of *Neisseria gonorrhoeae* resistance, such as in the WHO South-East Asia and Western Pacific Regions.
- B. These drugs are contraindicated for pregnant or breastfeeding women. PID is uncommon in pregnancy.
- C. Patients taking metronidazole should be cautioned to avoid alcohol. Metronidazole should also be avoided during the first trimester of pregnancy.
- D. In case of a PID, the partner should be treated for gonorrhoea and chlamydia, and the couple should receive counseling on condom use.

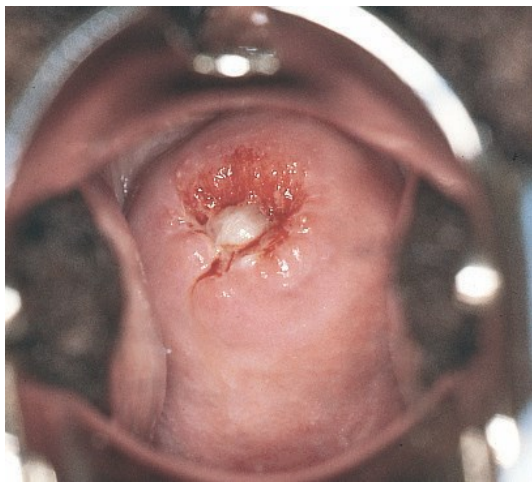
Note: Hospitalization of patients with acute pelvic inflammatory disease should be seriously considered when:

- a. a surgical emergency, such as appendicitis or ectopic pregnancy, cannot be excluded;
- b. a pelvic abscess is suspected;
- c. severe illness precludes management on an outpatient basis;
- d. the patient is pregnant;
- e. the patient is an adolescent;
- f. the patient is unable to follow or tolerate an outpatient regimen;
- g. the patient has failed to respond to outpatient therapy.

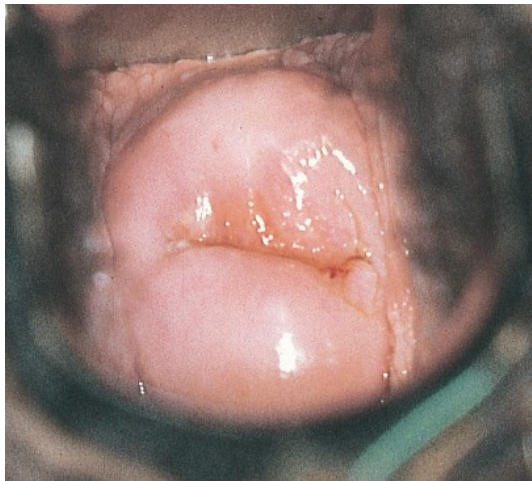# Negative



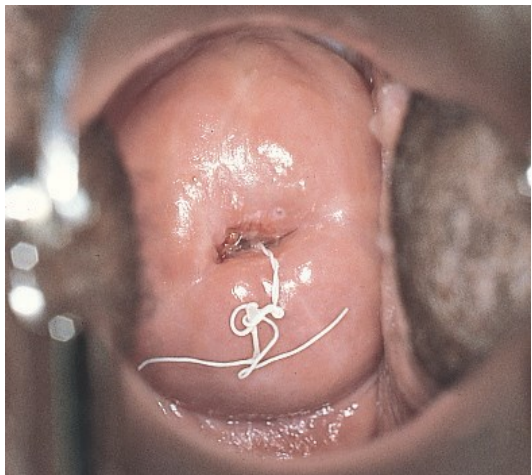
Nulliparous: The os is smooth and round. The passage of a fetus through the cervix during birth (or late abortion) results in a less symmetrical, “worn” cervix. The squamo-columnar junction (SCJ) is very small but can be seen just surrounding the os.



Cervical Mucus: Cervical mucus is often present in and around the cervical os. The quantity and consistency of this mucus changes with the phase of the menstrual cycle. Mucus may appear dense, thick and white; it may adhere to the cervix and mimic disease

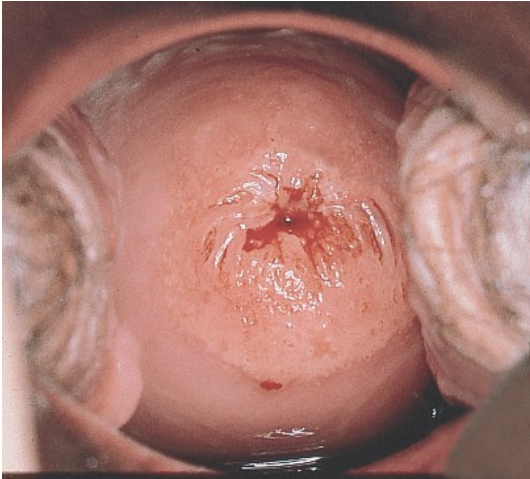


Parous: The cervical os is uneven, with a “worn” appearance. Such a cervix is often described as having a “fish mouth” appearance. The contours and surfaces may require that the cervix be manipulated using a swab in order to get a thorough view of the SCJ.

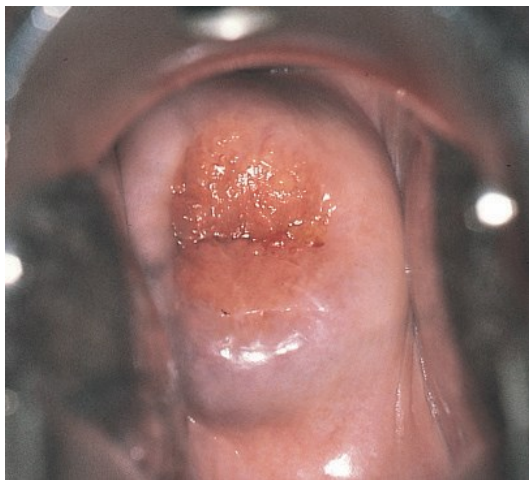

IUD Strings: IUD strings are clearly visible in women using an IUD. Different types of IUDs have different types of strings. The two white strings seen here are of a Copper T 380A IUD. The SCJ can be seen surrounding the os.

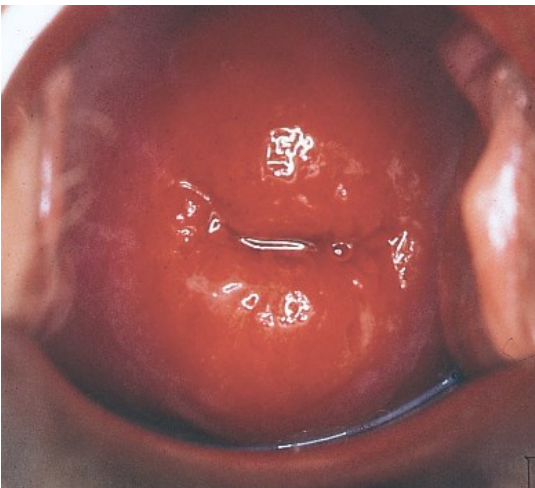
# Negative



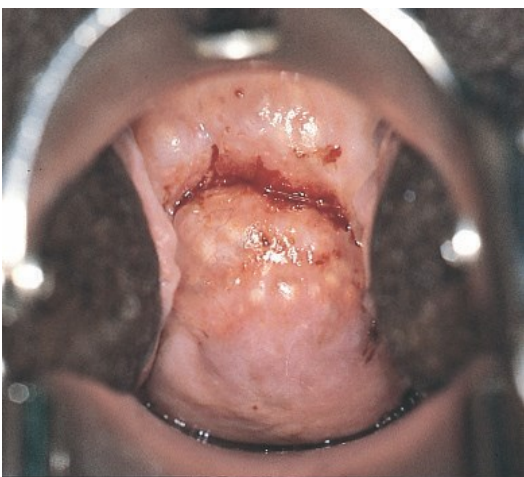
**Squamous Metaplasia:** Squamous metaplasia is a normal physiological process which can often result in tissue appearing “aceto-white.” The tissue is usually “ghostly” white as if a semi-transparent veil were laid on top of the cervix with tissue visible beneath the veil.



**Ectropion / Ectopy:** Defined as the presence of glandular tissue on the outer surface of the cervix, ectopy is not a pathological condition, but variant of cervical appearance. There are no acetowhite areas, nor is this cervix likely to bleed when touched (friable).

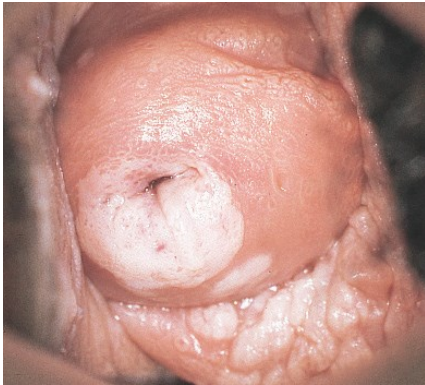


**Inflammation:** An inflamed cervix will appear red, swollen and look as if it has a “beefy” consistency. The areas of ectropion noted also look reddened and swollen. Sometimes inflamed areas may bleed when touched.

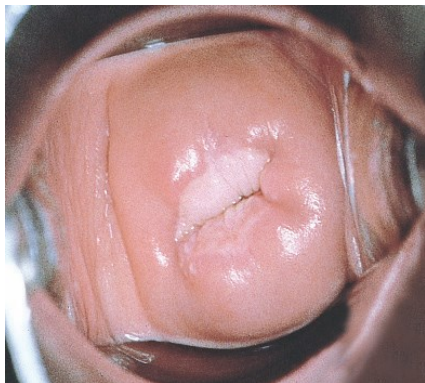


**Multiple Nabothian Cysts:** Nabothian cysts are formed when glandular tissue is folded over head and covered by squamous epithelium. These cysts may have a distinctly white appearance, and usually occur elsewhere from the SCJ.

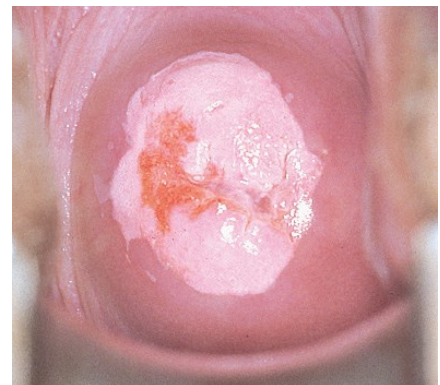# Positive



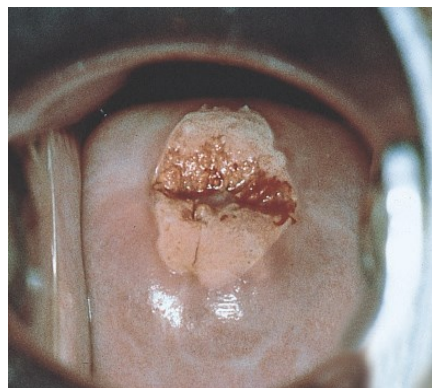
Warts (Bright, White, Lumpy, Irregular): Cervical condyloma (warts) are caused by the human papillomavirus (HPV). This virus causes dysplasia and cancer. ON the cervix, warts can cause clearly visible lesions.



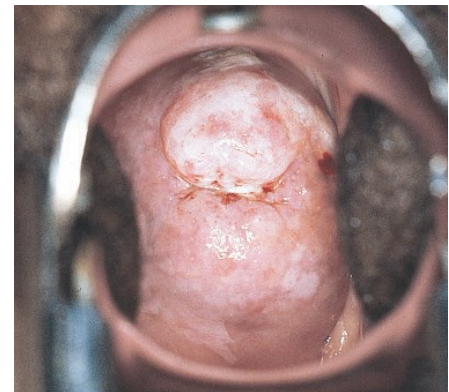Small, Flat, Dull acetowhite lesion



Large, thick, dull acetowhite lesion



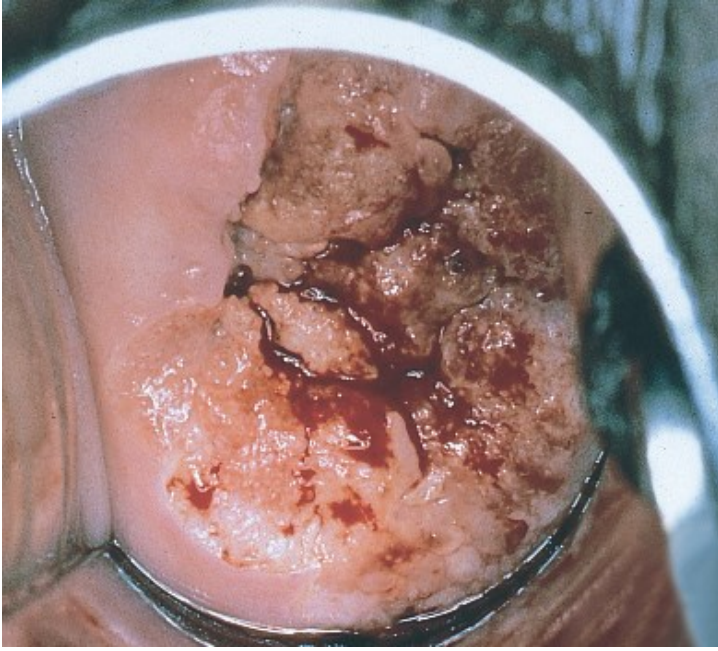Large, thick, dull acetowhite lesion regular margins



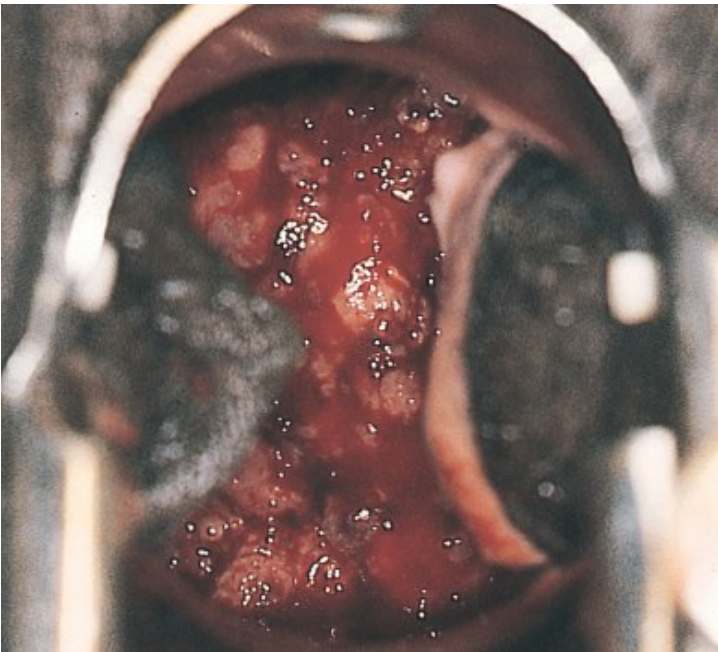
Diffuse, dense, raised dull acetowhite lesion, irregular margins

When dysplasia (pre-cancer) is present, the abnormal tissue will appear acetowhite. The areas that turn white will appear thicker and more dense than the normal pink tissue. The acetowhite areas may appear grey-white and look a bit raised off the cervix.

# Cancer



Extensive  
fungating growth



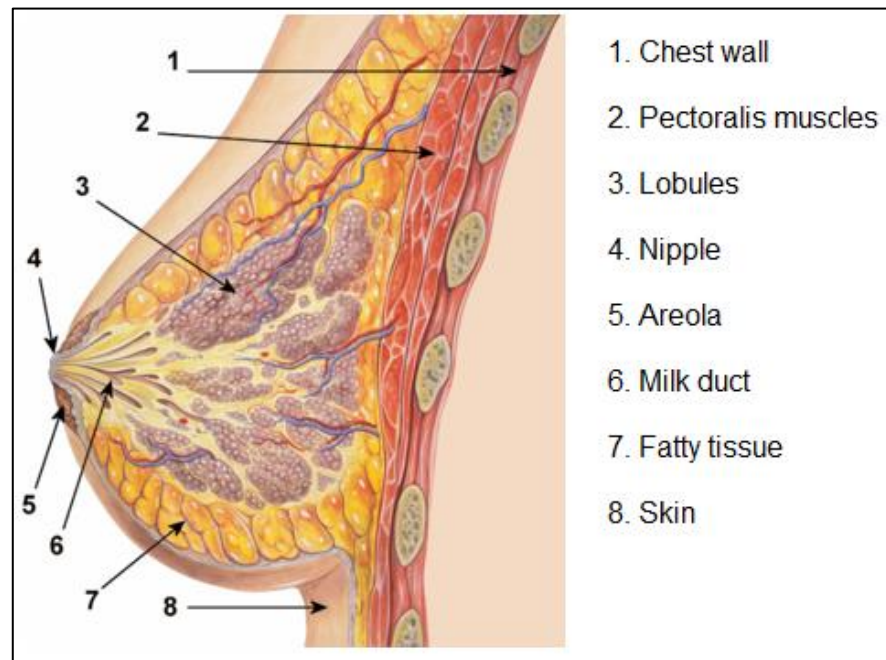
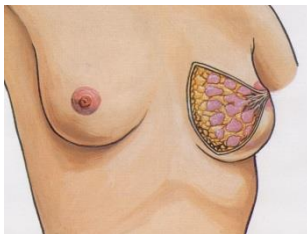Hemorrhagic  
tumor mass in  
vagina

Invasive cancer can have a variety of appearances. The cervix may appear densely white, or a thick, “cauliflower” mass may extrude from the cervix. A bimanual exam will show an enlarged, hard cervix which may or may not be mobile.

## Breast Cancer: Screening, diagnosing and management

### Anatomy of Breast

Each breast has 15 to 20 sections, called as lobes. The lobes are arranged like the petals. Each lobe has many smaller lobules, which end in dozens of tiny bulbs that can produce milk. The lobes, lobules, and bulbs are all linked by thin tubes called ducts. These ducts lead to the nipple in the centre of a dark area of skin called the areola.



Fat fills the spaces between lobules and ducts. There are no muscles in the breast, but muscles lie under each breast and cover the ribs.

Each breast also contains blood vessels and vessels that carry lymph. The lymph vessels lead to small bean-shaped organs called lymph nodes, clusters of which are found under the arm, above the collar bone, and in the chest, as well as in many other parts of the body.

## इतिहास पूछना

इसके अंतर्गत सावधानी से महिला का परेशानी के पूर्व की जानकारी (History) पूछना, दोनों स्तनों को आँखों से निरीक्षण, हाथों से दोनों स्तनों, काँख, गले की जाँच करना तथा महिलाओं को स्वयं अपने स्तन की जाँच करना (CBC) सिखाना आते हैं। यह जाँच मुख्य रूप से स्तन में होने वाली किसी गाँठ के लिए की जाती है।

**इतिहास पूछने में निम्न बातें शामिल होती है—**

1. रजोदर्शन, वैवाहिक स्थिति, स्तनपान, प्रथम प्रसव में आयु—स्तनपान, रजोनिवृत्ति, गर्भनिरोधक गोलियों के प्रयोग की अवधि, हॉर्मोन लेना, वन्ध्यत्व का उपचार, तम्बाकू, अन्य स्तन की बीमारियों का इतिहास, पूर्व में रेडियो थेरेपी (Chest/thorax)
2. परिवारिक इतिहास— माता, बहनें में स्तन, अंडाशय के कैंसर?
3. पहले कभी स्तन जाँच हुई क्या, कैसे, क्यों, परिणाम?
4. आपको कैसे पता चला?
  - निपल की त्वचा के दिखने में बदलाव
  - गाँठ है क्या?
  - पीड़ा— स्थानिक या फैली हुई, लगातार या कभी—कभी (मासिक चक्र में)
  - खुजली
  - कपड़ों या बिस्तर में स्तन से निकलने वाले स्राव का दाग पडना (सफेद—पीला/रक्त)

**हर महिला के पास अपनी स्तन स्वास्थ्य की योजना होनी चाहिए—**

- कैसे जाँच करना है कैंसर से बचने के लिए बताएं।
- यदि सहमत है तो जाँच करें या वह पहले स्वयं जाँच करे, यदि पूरी जाँच न कर सके और मदद चाहे तो करें।



## Clinical breast examination (CBE)

स्तन और उसके आस-पास के ऊतकों को देख कर व हाथों से जाँच करके यह पता लगाना है कि कोई ऐसी असामान्यता है क्या जिसकी और आगे जाँच या इलाज की आवश्यकता होगी।

इस जाँच के परिणाम को तय करने में बिंदु होंगे:

- उम्र
  - प्रसवों की संख्या
  - स्तन की गांठ का घनापन
  - रजोनिवृत्ति
  - अंडाशय के चक्र (Ovarian cycle)
  - स्वास्थ्य का इतिहास (अन्य कोई बीमारी कभी)
1. देख कर जाँच— दोनों स्तनों की बैठ कर, लेट कर, बाँहें ऊपर करके, नीचे करके (पहले प्रक्रिया बताएं महिला को)

### महिला का बैठना—

दोनों हाथों को मजबूती से कूल्हों पर जमाने से Pectoralis major muscle में खिंचाव होने से दोनों स्तनों में असमानता पता करने में मदद मिलती है। सभी तरफ से देखें। इसके अलावा महिला का हाथ ऊपर करके या बगल में रख कर भी देख सकते हैं

### देखें कि— (Visual inspection)

- सूजन
- गांठ (Lump)
- आकार और आकृति में बदलाव (Size and Shape)
- त्वचा में गड्ढे

- त्वचा का अंदर खिचना
- त्वचा का मोटा हो जाना
- त्वचा में गांठें (nodule)
- त्वचा में घाव (ulcer)
- दोनों निपल का स्तर
- निपल का अंदर खिचना
- एक या दोनों निपल से स्राव
- areola या nipple पर eczema, axillae area, neck या supraclavicular की सूजन

### हाथों से जाँच करें (Palpation)

पहले बैठ कर हाथ बगल में फिर ऊपर, फिर यही प्रक्रिया लेट कर अंदर के चौथाईयों से बाहर के चौथाईयों की तरफ जाँच करें, निपल और Subareola भाग की अंगुलियों के पोरों से जाँच करें कि कोई अलग प्रकार की कड़ी गाँठ तो नहीं है।

- पूरा स्तन हथेली से जाँच करें गाँठ के लिए।
- इस गाँठ के चलायमान होने (mobility) की जाँच महिला के हाथों को कूल्हों पर ताकत से जमाने वाली स्थिति में करें।
- काँख, गले, हंसुली के ऊपर किसी गांठदार कडी सूजन के लिए जाँच करें।
- अगल-बगल को Lymph nodes के लिए जाँच करें।

### हाथों से जाँच के 5 मुख्य बिन्दु—

#### 1. स्थिति (Position) —

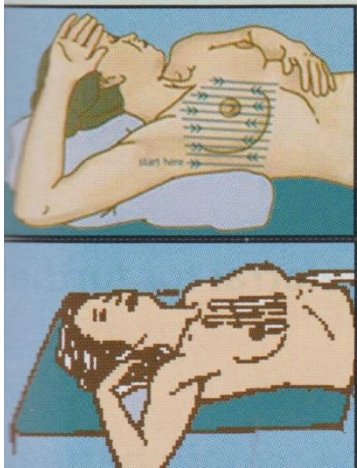
- lymph nodes के लिए बैठ कर
- स्तन जाँच लेट कर उसी तरफ का हाथ सिर के ऊपर ले जा कर जिससे स्तन के ऊतकों का घनत्व कम हो जाए, यदि (लेटने पर)फिर भी ऐसा न पाए

तो लेटी हुई महिला के कंधे और पीठ के बीच छोटा तकिया रखें, इससे जाँच का पूरा क्षेत्र दिखेगा)

## 2. Perimeter (आस-पास का क्षेत्र)

स्तन का पूरा ऊतक क्षेत्र एक पंच कोण आकृति के अंदर आ जाता है—

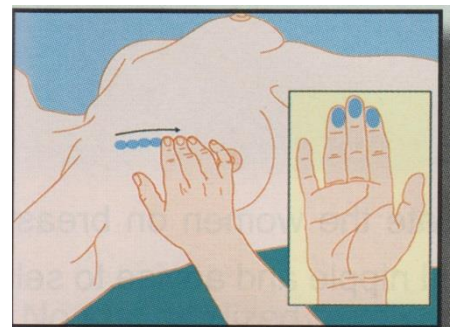
- midaxillary line से नीचे
- infra mammary ridge के आस-पास 5–6 rib तक
- clavical के पार तक
- midaxilla के पीछे तक



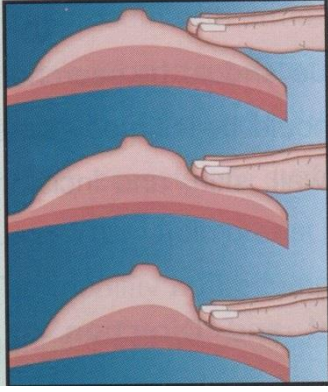
3. Pattern of search (ढूँढने का तरीका) – उर्ध्वाधर पट्टी की तरह पूरे स्तन के ऊतकों को ढूँढें। शुरुआत axilla से करें। अगर Mastectomy हुई है तो Chest wall, skin और incision को जरूर शामिल करें।

4. Palpation (हाथ से जाँच) – बीच की तीनों अंगुलियों के जोड़ कर एक समय में एक स्तन की जाँच करें। गोलाकार घुमा कर भी जाँच कर सकते हैं।

- निपल के नीचे के ऊतक की जाँच छूकर करें दबा कर नहीं। दबाने से अक्सर स्राव व असुविधा होती है।



- केवल स्वतः होने वाले स्राव के कारण ही आगे और जाँच की आवश्यकता होती है। ऊपर बाहरी quadrant और areola और निपल के नीचे इन दो जगहों की पूरी जाँच करें— यह दो भाग स्तन कैंसर के सबसे ज्यादा होने के स्थान हैं।



5. Pressure (दबाव)– हल्का, मध्यम व गहरा दबाव उपयोग करें– क्रमशः subcutaneous ऊतक mid-level और Chest wall पर नीचे की तरफ गोलाई बनाते हुए दबाव उपयोग करें।

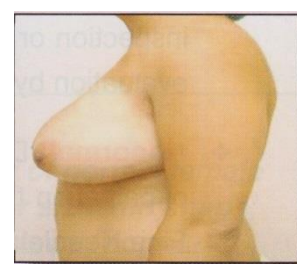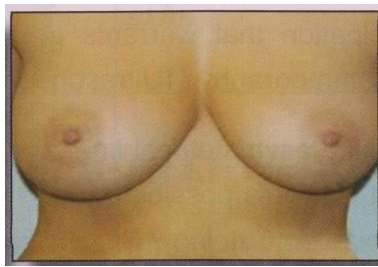
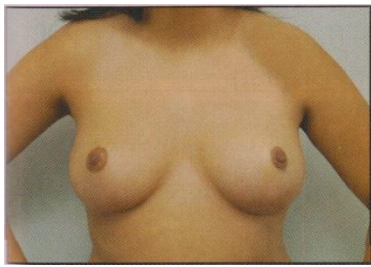
**कब आगे और जाँच की आवश्यकता है–**

- कोई अलग प्रकार का hard lump मिले तो।
- ऐसे चिन्ह जो कैंसर की अधिक (high) संभावना बताते हों
- हाल ही में निपल अंदर धँसा हो
- त्वचा में गड्ढा या अंदर धंसना
- स्तन के आकार या आकृति में बदलाव (size and shape)
- त्वचा में गाँठ
- घाव
- निपल पर eczema
- निपल से खून मिला स्राव
- काँख में कोई सूजन

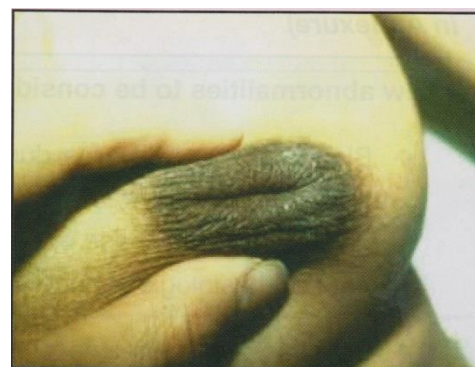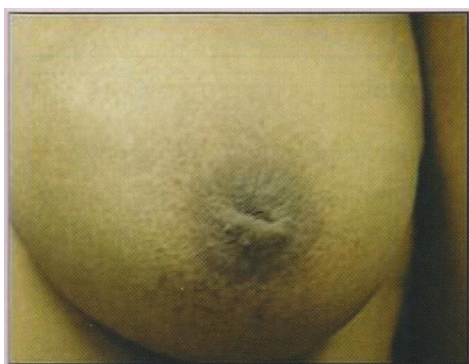यदि जाँच में कोई असामान्यता नहीं मिले तो महिला को बताएं। उन्हें बताएं कि क्या असामान्यता मिले तो उन्हें प्रशिक्षित व्यक्ति को बताना है। स्वयं जाँच करना बताएं और हर माह स्वयं जाँच करने के लिए कहें।

**सामान्य स्तन**

- जाँच कीजिए . क्या दोनों स्तन समान आकार, आकृति वाले हैं।
- क्या दोनों निपल एक स्तर पर हैं।
- क्या निपल, एरिओला व त्वचा सामान्य दिखते हैं।



निपल में क्षैतिज धँसाव सामान्य है – अगर नीचे कोई lump या अन्य लक्षण नहीं है।



स्तन जाँच का परिणाम कैसे बताएँ –

1. सामान्य (normal/negative)
2. संदिग्ध (suspicious/negative)
3. असामान्य (abnormal) – पक्की असमान (asymmetrical) खराबी मिले तो आगे जांच – FNAC/Biopsy/nipple secretion cytology/Mammography)

कुछ अन्य असामान्यताएँ जो सामान्य होती हैं–

1. गर्भावस्था के आखिरी 3 माह में कभी खून मिला हुआ स्तनस्राव या पहले 3 माह के स्तनपान के दौरान खून मिला हुआ स्राव या स्तन में lump या गाँठ माहवारी चक्र की luteal phase में हो तो सामान्य बात है।
2. त्वचा पर erythema या lymphedema निकट इतिहास में radiotherapy प्राप्त की हुई महिला को होना सामान्य है– इसके लिए आगे किसी जाँच की आवश्यकता नहीं है।

## Lump:

	अकेला दर्द रहित, कड़ा, Right LOQ पर चलायमान नहीं।
	अकेला, दर्द रहित, कड़ा lumps Left LOQ पर, एरिओला पर फूलना और निपल पर पपड़ी देखें, निपल का मुड़ जाना देखें।
	Left UOQ पर पीड़ा रहित कड़ा lump अचल। दोनों बांहें उठाने पर ज्यादा उभरा हुआ दिखता है।
	Right UOQ पर lobulated कड़ा lump
	Left breast के ऊपरी आधे भाग में large lobulated, कड़ा lump, skin में fixation के साथ।

## Shape और valume में बदलाव —



	<p>Left breast का valume बढ़ जाना, निपल दायें निपल से ऊँचाई पर है। ऊपर की लाल और सूजन वाली त्वचा सूजन वाले कैंसर के कारण है।</p>
	<p>बड़ा और कड़ा lump जो Right breast के lateral आधे भाग को घेर चुका है, आकार और आकृति में बदलाव के साथ volume बढ़ चुका है।</p>
	<p>Left breast में lump जो ऊपर की त्वचा में fix है और निपल अंदर धँस रहा है, आकार और आकृति में बदलाव आ गया है।</p>
	<p>Left breast के lateral भाग में ऊपर त्वचा से fix lump इस प्रकार का lateral lump mammography में देखना छूट सकता है।</p>
	<p>Left breast में कड़ा mass इसके ऊपर की त्वचा के जुड़ने और अंदर खिंचने से आकार और आकृति में बदलाव आ गया है— निपल अंदर धँस गया है।</p>



## त्वचा में बदलाव

	<p>Left breast के LOQ में कैंसर वाले lump के कारण त्वचा का अंदर खिंचना।</p>
	<p>निचले आधे भाग में lump के ऊपर की त्वचा fix हो गई है, निपल और एरिओला भी lump से चिपक गए हैं।</p>
	<p>Right breast के LOQ कैंसर का घाव वाला lump जिसमें फँफूंद का infection हुआ है।</p>
	<p>Right breast के आकार व आकृति का बदलाव देखें लाली और सूजन है, eczema है और संतरे के छिलके की तरह की त्वचा हो रही है।</p>
	<p>सूजन के स्थान पर कड़ा lump, त्वचा को शामिल करता हुआ। यह lump खड़ी हुई अवस्था में देखना छूट सकता था।</p>


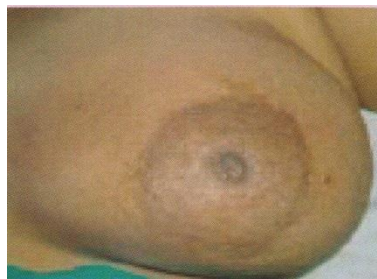


## निपल में बदलाव –

	<p>निपल से खून मिला हुआ स्राव</p>
	<p>Right breast के निपल का टेढ़ा हो जाना, एरिओला के नीचे के कड़े lump के साथ, निपल lump की तरफ खिंच गया।</p>
	<p>आंशिक रूप से धँसा हुआ निपल Left breast में UIQ में कैंसर वाले lump के होने से। Left निपल, Right निपल से थोड़ा ऊँचा स्थित है।</p>
	<p>निपल के नीचे के कड़े lump के कारण निपल का पूरी तरह धँस जाना।</p>
	<p>निपल पर पपड़ी और खुजली आना, हाथों से जाँच और mammogram में कड़ा lump मिला</p>
	<p>eczema जैसे ददौरे, पपड़ी और खुजली और खून वाला स्राव निपल से – paget's disease में</p>

	<p>निपल व एरिओला का पूरी तरह खराब होना और झुर्रियाँ पड़ना</p>
	<p>eczema और निपल का पूरी तरह खराब हो जाना, बड़े कैंसर वाले lump के कारण आकार और आकृति बिगड़ जाना ।</p>

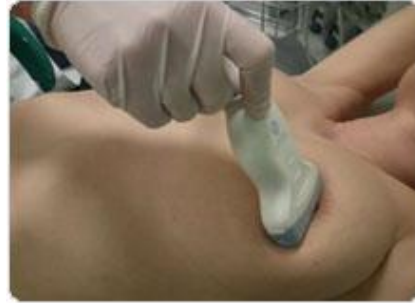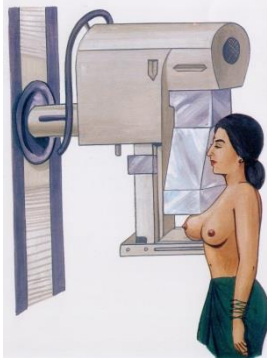### सूजन वाला कैंसर –

	<p>बड़ा और कड़ा mass जिसने पूरे स्तन को घेर लिया है, त्वचा लाल और सूजी हुई है, संतरे की छिलके जैसी दिखती है और निपल और एरिओला पर झुर्रियाँ आ गई है।</p>
	<p>लाल और सूजा हुआ Left breast</p>
	<p>एरिओला का मोटा हो जाना और त्वचा का संतरे के छिलके की तरह दिखना Left breast में।</p>

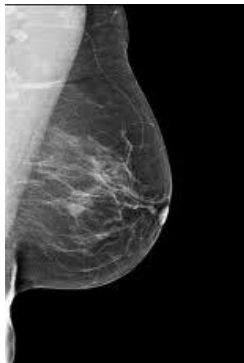## Other tests in breast cancer

These include the following:

- Complete blood count with differential (CBCD), and renal and hepatic profile.
- Bilateral mammography and/or ultrasound.



- Chest X-ray  $\pm$  computed tomography imaging (CT) of chest if needed.



- Abdominal ultrasound  $\pm$  CT of abdomen. Diagnosis of breast cancer 13
- Bone scan if indicated.
- Electrocardiogram (ECG) and echocardiogram

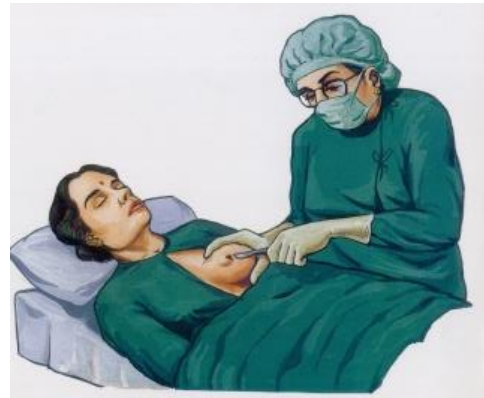
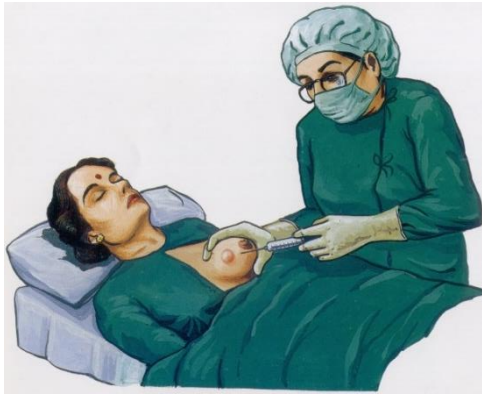<b>Tumor, nodes, metastasis (TNM) staging system</b>					
<b>Code</b>	<b>Primary tumour (T)</b>	<b>Code</b>	<b>Regional lymph nodes (N)</b>	<b>Code</b>	<b>Pathological classification (pN)</b>
Tx	Primary tumour cannot be assessed	Nx	Regional lymph node cannot be assessed.	pNx	Regional lymph nodes cannot be assessed.
T0	No evidence of primary tumour	N0	No regional lymph node metastasis.	pN0	No regional lymph node metastasis .
Tis	Carcinoma in situ: ductal (DCIS) or lobular (LCIS) carcinoma, or Paget's Disease of the nipple with no tumour.	N1	Metastasis to movable ipsilateral axillary lymph node.	pN1	a. Metastasis to 1 to 3 axillary lymph nodes b. Metastasis to internal mammary lymph nodes with microscopic disease detected by sentinel lymph node dissection but not clinically apparent c. Metastasis to both a and b.
T1	Tumour 2 cm or less in greatest dimension.	N2	a. Metastasis to ipsilateral axillary lymph node fixed to one another or matted to other structures b. Clinically-apparent ipsilateral internal mammary lymph node in the absence of clinically-evident axillary lymph node metastasis.	pN2	a. Metastasis to 4 to 9 axillary lymph nodes b. Metastasis to clinically-apparent internal mammary lymph node in the absence of axillary lymph node metastasis.
T2	Tumour more than 2 cm, but not more than 5 cm in greatest dimension.	N3	a. Metastasis to ipsilateral infraclavicular lymph node b. Clinically-apparent ipsilateral internal mammary lymph node in the presence of clinically-evident axillary lymph node metastasis c. Metastasis to ipsilateral supraclavicular lymph node with or without axillary or internal mammary lymph node involvement.	pN3	a. Metastasis to 10 or more axillary lymph nodes (at least 1 tumour deposit more than 2 mm) or to infraclavicular lymph node b. Metastasis to clinically-apparent ipsilateral internal mammary lymph node in the presence of 1 or more positive axillary lymph nodes or to more than 3 axillary lymph nodes and to internal mammary lymph node with microscopic disease detected by sentinel lymph node dissection but not clinically-apparent. c. Metastasis to ipsilateral supraclavicular lymph node.

T3	Tumour more than 5 cm in greatest dimension.				
T4	Tumour of any size with direct extension to the chest wall or skin a. Extension to chest wall not including pectoral muscle b. Oedema, including peau d'orange, ulceration of the skin or satellite skin nodules confined to the same breast c. Both a and b d. Inflammatory carcinoma.				

<b>Stage grouping</b>				
Sr. No.	Stage	T	N	M
1.	Stage 0	Tis	N0	M0
2.	Stage I	T1	N0	M0
3.	Stage IIa	T0	N1	M0
		T1	N1	M0
		T2	N0	M0
4.	Stage IIb	T2	N1	M0
		T3	N0	M0
5.	Stage IIIa	T0	N2	M0
		T1	N2	M0
		T2	N2	M0
		T3	N1	M0
		T3	N2	M0
6.	Stage IIIb	T4	N0	M0
		T4	N1	M0
		T4	N2	M0
7.	Stage IIIc	Any T	N3	
8.	Stage IV	Any T	Any N	M1

## Pathological diagnosis

A pathological diagnosis should be obtained by core needle or fine needle biopsy prior to any surgical procedure.

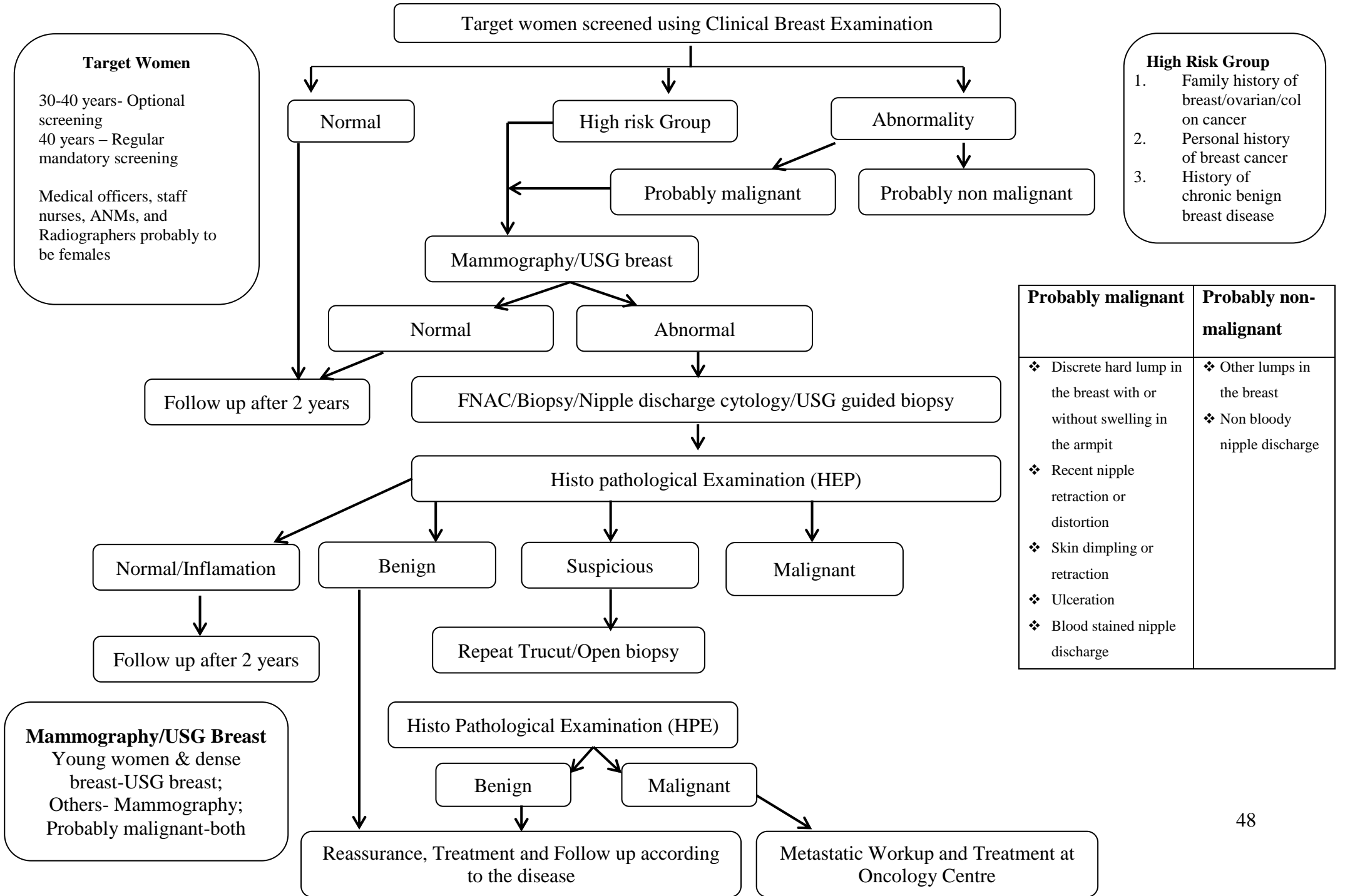


However, local excision biopsy or frozen section may be done if this is not possible. In the case of T1 or T2 lesions, a frozen section examination may provide better determination of surgical margin.

Final pathological diagnosis should be made according to the current pathological classification, analysing all tissue removed including axillary nodal status (number of nodes, capsular infiltration and level of nodes affected).

Determination of estrogen receptor (ER) and progesterone receptor (PR) status is mandatory, and determination of HER2 receptor status should be considered.

# Early Detection and Treatment of Breast Cancer



**Target Women**  
 30-40 years- Optional screening  
 40 years – Regular mandatory screening  
 Medical officers, staff nurses, ANMs, and Radiographers probably to be females

**High Risk Group**  
 1. Family history of breast/ovarian/col on cancer  
 2. Personal history of breast cancer  
 3. History of chronic benign breast disease

Probably malignant	Probably non-malignant
❖ Discrete hard lump in the breast with or without swelling in the armpit	❖ Other lumps in the breast
❖ Recent nipple retraction or distortion	❖ Non bloody nipple discharge
❖ Skin dimpling or retraction	
❖ Ulceration	
❖ Blood stained nipple discharge	

**Mammography/USG Breast**  
 Young women & dense breast-USG breast;  
 Others- Mammography;  
 Probably malignant-both

## Cancer and precancers of the Oral cavity – Screening and management

Oral cancer is one of the ten most common cancers in the world. In India, of the 7 lac cancers occurring every year, 3 lac are related to tobacco abuse and oral cancers are the commonest among them. These include cancer of the lip, tongue, gum alveolus, buccal mucosa and floor of mouth

Oral cancer is both preventable and curable. There is usually a long natural history and most cases of oral cancer arise from pre-cancerous lesions. Therefore there is ample opportunity for intervention before actual malignancy develops. Also oral cancer responds well to surgery and radiation *if detected early*. Hence oral self-examination and screening by health professionals is very important.

### Risk factors

Tobacco chewing is the single most important risk factor for oral cancer. Tobacco when kept in mouth leaches out carcinogens, which act on oral mucosa causing neoplastic changes. Habit of smoking is also equally dangerous. Other risk factors include alcohol use, betel nut chewing, and chronic trauma to oral mucosa by sharp tooth or ill-fitting dentures. Chronic exposure to these risk factors causes changes in the oral mucosa and these changes are visible as pre-cancerous lesions. Over time, malignancy may develop in these lesions.



### Pre-cancerous lesions

Pre-cancerous lesions or conditions are local or generalized disturbances that predispose to malignancy in a particular site. Leucoplakia, erythroplakia, palatal changes associated with reverse smoking or 'beedi' smoking and submucous fibrosis are local pre-cancerous lesions. Plummer Vinson syndrome, syphilis, and erosive lichen planus are generalised pre-cancerous conditions.

All these conditions are amenable to early diagnosis, and treatment is possible in many cases. The warning signs of oral cancer include 2 main signs –

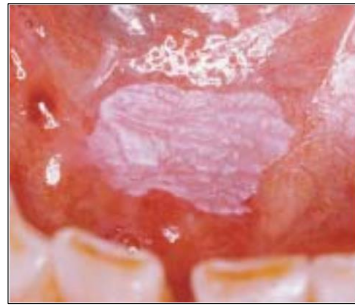1. Leucoplakia
2. Erythroplakia

Apart from these two, Submucous fibrosis is an additional warning sign seen frequently in the Indian subcontinent.

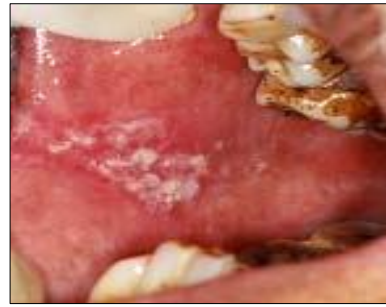**Leucoplakia:** This is defined as a white patch that cannot be characterized as any other disease clinically or pathologically. They can be of 4 types:

- a) Homogeneous leucoplakia: Low risk of cancer (Figure a)
- b) Ulcerated or erosive leucoplakia: High risk of cancer (Figure b)
- c) Speckled or nodular leucoplakia: High risk of cancer (Figure c)
- d) Verrucous leucoplakia: Very high risk of cancer (Figure d)

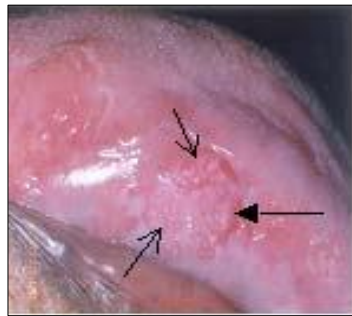



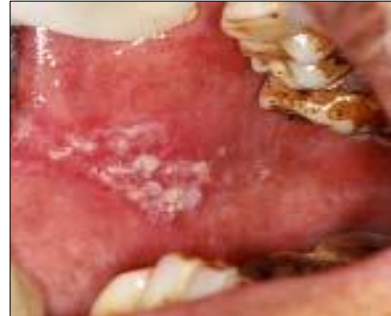(a)



(b)



(c)

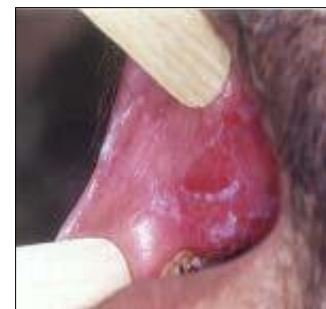

(d)

Two or more types of leucoplakia may be present in the oral cavity at the same time. Confirmatory diagnosis is by biopsy.

**Treatment of leucoplakia:** Treatment is planned on the basis of individual cases. In all cases, patients must be advised to quit the tobacco habit. Routine follow-up observation allows early detection of any cancerous change in the lesions.

**Erythroplakia:** This is a bright, velvety area sometimes surrounded by faint plaques which cannot be characterized as any other lesion clinically or pathologically (Figure 9). About 90% of these lesions show cellular dysplasia or malignancy. The risk of malignancy in erythroplakia is higher than in leucoplakia. Hence all cases of erythroplakia need to be biopsied. Treatment of erythroplakia is similar to treatment of leucoplakia. (figure e)



(e)

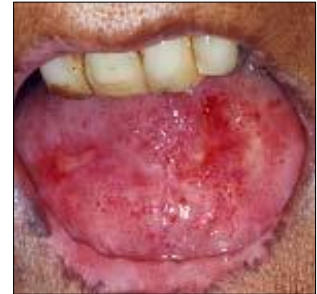**Palatal changes due to beedies and reverse smoking:**

There is palatal keratosis, excrescences around the openings of minor salivary glands, white patches, red areas, ulceration and melanin pigmentation. All such lesions should be subjected to biopsy and treatment is to be instituted accordingly. Cessation of the tobacco habit is an essential part of treatment.

**Traumatic Ulcers / Keratosis:** Sharp cusps, remaining root stumps, mal-aligned teeth and unscientifically fabricated dentures can cause traumatic ulcers or keratosis on the lateral margins of the tongue or buccal mucosa. Any such ulcer in the mouth that does not heal within one month of antibiotic/ antiseptic treatment should be viewed with suspicion. The irritant like sharp tooth, ill-fitting dentures etc. should be removed immediately and the

lesion reassessed after two weeks. Any lesion that persists should be biopsied and managed accordingly.

**Oral Submucous Fibrosis (SMF):** This is characterized by blanching of the oral mucosa, difficulty in tolerating spicy foods and slowly progressive inability to open the mouth and protrude the tongue. In some cases there may be involvement of soft palate resulting in nasal voice. SMF may be localized or generalized. Diagnosis is by visualisation or palpation of fibrous bands, loss of elasticity of buccal mucosa and atrophy of tongue. In generalized SMF, the entire oral mucosa is atrophic. (fig. f)

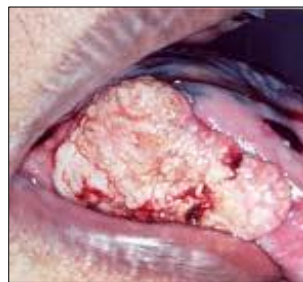

(f)

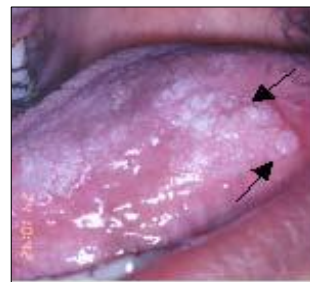Once detected, the patient should be advised to stop the tobacco habit, and should be regularly followed up.

### Oral Cancer:

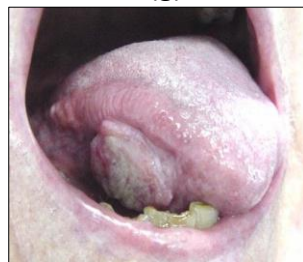The most common cancer seen in the oral cavity is squamous cell carcinoma. It presents as a painless ulcer, mass or fissure (Figure g, h, i, j). As the disease advances, patient may have excessive salivation, trismus, and difficulty in chewing, swallowing or speaking, depending on the involvement. There may also be cervical lymphadenopathy. Distant metastases are uncommon in oral cancers.



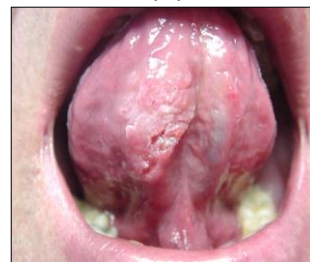(g)



(h)



(i)



(j)

### Other possible warning signs:

1. Lump or thickening of oral soft tissue
2. Soreness or “lump” in throat
3. Difficulty chewing or swallowing
4. Ear pain
5. Difficulty moving jaw or tongue
6. Hoarseness
7. Numbness of tongue or mouth
8. Swelling of the jaw

### Early detection:

Early detection of oral cancers is very important. It saves lives. The 5 year survival for localized disease is 76% while the same for a metastatic disease is just 19%.

The early detection can be done either with self-examination or by health professional.

**Self-examination of the oral cavity:** This is important for detecting oral lesions at an early stage.

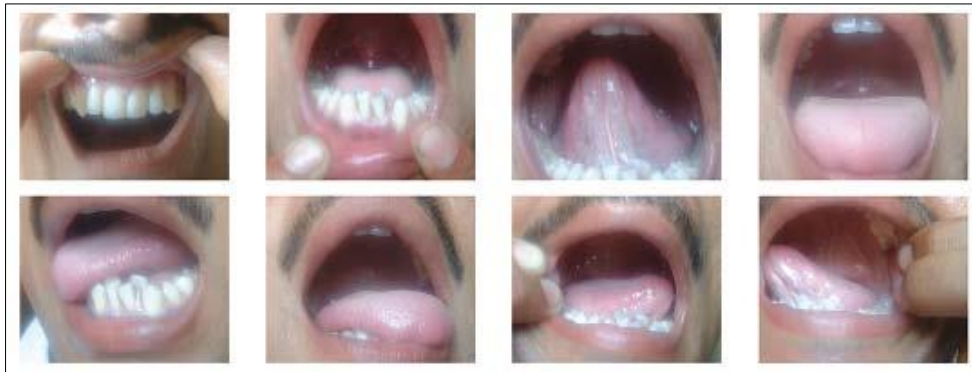

Figure k: self examination of oral cavity

**When to do self-examination:** All habitual tobacco users should do it once a month

**How to do it:**



- Rinse the mouth with water and stand before a mirror in adequate light
  - Look in the mirror for any abnormal white or red patch, ulcer or roughened area, granular area or swelling in the mouth (Figure k).
  - If any such area is seen, the suspicious area should be felt with the fingers.
- Normal oral mucosal is soft and pink.
- Consult a doctor if any abnormal area is found.






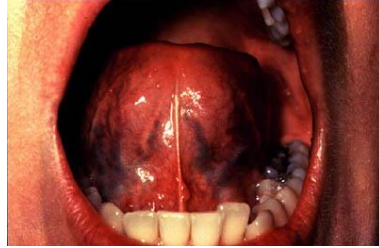





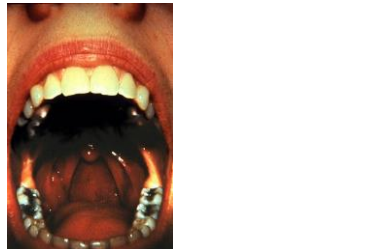
### Examination by a health professional:

**What do you need:**

1. A good focused light
2. Spatula (wooden)
3. Gloves
4. Gauze piece
5. 5 mins time for each patient

Each part should be inspected carefully, including oral cavity includes lip, anterior 2/3 of tongue, floor of mouth, buccal mucosa, gingival mucosa, hard palate and retromolar trigone. Use gauze piece to hold the tongue to look at both lateral aspects. Look a second time at the site where any tobacco / its product is kept/used.

Parts to be examined	Method of examination	Parts to be examined	Method of examination
Extra oral examination		Perioral and Intraoral Soft Tissue Examination: Lips	

<p>Perioral and Intraoral Soft Tissue Examination: Labial Mucosa</p>		<p>Perioral and Intraoral Soft Tissue Examination: Left Margin of the Tongue</p>	
<p>Perioral and Intraoral Soft Tissue Examination: Labial Mucosa</p>		<p>Perioral and Intraoral Soft Tissue Examination: Right Margin of the Tongue</p>	
<p>Perioral and Intraoral Soft Tissue Examination: Buccal Mucosa</p>		<p>Perioral and Intraoral Soft Tissue Examination: Ventral Surface of the Tongue</p>	
<p>Perioral and Intraoral Soft Tissue Examination: Buccal Mucosa</p>		<p>Perioral and Intraoral Soft Tissue Examination: Floor of the Mouth</p>	
<p>Perioral and Intraoral Soft Tissue Examination: Gingiva</p>		<p>Perioral and Intraoral Soft Tissue Examination: Hard Palate</p>	
<p>Perioral and Intraoral Soft Tissue Examination: Dorsum of the Tongue</p>		<p>Perioral and Intraoral Soft Tissue Examination: Oropharynx</p>	

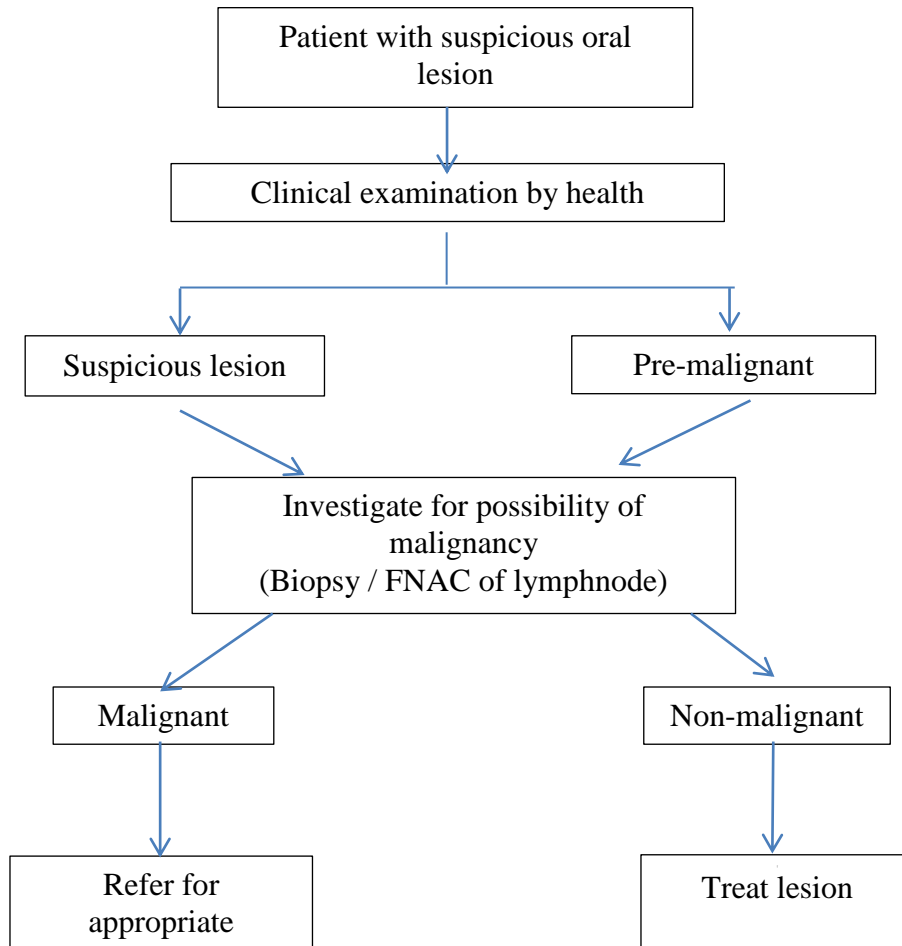
## Diagnosis and staging of oral cancer:

1. A thorough clinical Examination
2. Biopsy: Punch or incisional  
First two can often be done in a camp approach or at a clinic. Biopsy can be taken with a sharp instrument after using 10% lignocaine spray.
3. X-Rays of mandible and paranasal sinuses
4. CT scan and MRI  
Tools 3 and 4 are used more for staging and treatment planning. These are to be performed at the treatment facility such as medical college hospital.

Primary tumour	Regional lymph nodes	Distant Metastases	Stage
<p><b>T<sub>x</sub></b>: Primary tumour cannot be assessed</p> <p><b>T</b> : No evidence of primary tumour</p> <p><b>Tis</b>: Carcinoma in situ</p> <p><b>T<sub>1</sub></b>: Tumour &lt;2cm in its greatest dimension</p> <p><b>T<sub>2</sub></b>: Tumour 2-4cm. in greatest dimension</p> <p><b>T<sub>3</sub></b>: Tumour &gt;4cm. in greatest dimension</p> <p><b>T<sub>4</sub>(lip)</b>: Tumour invades through cortical bone, inferior aveolar nerve, floor of mouth or skin of face.</p> <p><b>T<sub>4a</sub></b>: (oral cavity) Tumour invades adjacent structures e.g. through cortical bone, deep muscle of tongue, maxillary sinus, skin of face.</p> <p><b>T<sub>4b</sub></b>: Tumour invades masticator space, pterygoid plates or skull base and/or encase internal carotid artery</p>	<p><b>N<sub>x</sub></b>:Regional nodes cannot be assessed</p> <p><b>N<sub>0</sub></b>: No regional lymph nodes</p> <p><b>N<sub>1</sub></b>: Ipsilateral single node 3 cms or less in greatest dimension.</p> <p><b>N<sub>2</sub></b>: a: Ipsilateral single node &gt; 3 cms and &lt;6 cms in greatest dimension. b: Ipsilateral multiple nodes, none more than 6 cms in greatest dimension. c: Bilateral or contralateral nodes, none more than 6 cms in greatest dimension.</p> <p><b>N<sub>3</sub></b>: Nodes more than 6 cms.</p>	<p><b>M<sub>x</sub></b>: Distant metastases cannot be assessed</p> <p><b>M<sub>0</sub></b>: No distant metastases</p> <p><b>M<sub>1</sub></b>: Presence of distant metastases</p>	<p><b>0</b>: Tis, N<sub>0</sub> M<sub>0</sub></p> <p><b>I</b>: T<sub>1</sub> N<sub>0</sub> M<sub>0</sub></p> <p><b>II</b>: T<sub>2</sub> N<sub>0</sub> M<sub>0</sub></p> <p><b>III</b>: T<sub>3</sub>N<sub>0</sub>M<sub>0</sub> T<sub>1-3</sub> N<sub>1</sub> M<sub>0</sub></p> <p><b>IV</b>: T<sub>4</sub> N<sub>0-1</sub> M<sub>0</sub> Any T N<sub>2-3</sub> M<sub>0</sub> Any T, any N, M<sub>1</sub></p>

## Management of Oral Cancer

Management may be through surgery, radiotherapy, chemotherapy, or a combination of modalities. Figure 14 presents a flow chart of management of any person with a suspicious oral lesion.





## डाइबिटीज (Diabetes Mellitus)

हमारे क्षेत्र में कुपोषण और अभाव की स्थिति में भी बहुत संख्या में डाइबिटीज (शक्कर की बीमारी) की परेषानी दिखती है। यह परेषानी शहरी सम्पन्न लोगों की बीमारी से प्रायः भिन्न होती है।

**Diabetes को बीमारी एक से ज्यादा किस्म को होती है। आइये समझे।**

पहली— मोटे लोगो में Diabetes जिसे Type 2 कहते हैं, शहरों में और कभी-कभी गांव के सम्पन्न लोगों में भी दिखती है। लोगों के रहन-सहन और खान-पान में परिवर्तन के कारण बढ़ते अनुपात में इस किस्म की Diabetes दिख रही है। हमारे छत्तीसगढ़ के गांव में Diabetes का रूप काफी अलग दिखता है। खेतीहार किसान और मजदूरी करने वाले लोग भी कुपोषण की स्थिति में एक अन्य किस्म की Diabetes से ग्रसित हो जाते हैं। यह लगभग 1 प्रतिशत वयस्को में देखी जाती है। तीसरी किस्म Type 1 Diabetes छोटी उम्र के बच्चों एवं किशोरावस्था में दिखती है, जिसमें INSULIN इंजेक्शन लगाना अनिवार्य है अन्यथा मृत्यु हो जाती है।

**Diabetes की अलग-अलग किस्म**

		विवरण	उपचार
1.	Type 2 Diabetes	<ul style="list-style-type: none"><li>• मोटापा दिखता है</li><li>• खान-पान अधिक के कारण</li><li>• व्यायाम कम के कारण</li><li>• प्रायः वयस्को में (35-55 की उम्र में शुरू)</li></ul>	खाने वाली दवाएं एवं खाने-पीने के नियंत्रण मुख्य उपाय *Insulin 10% लोगों में ही जरूरत पड़ती है
2.	कुपोषण के संग Diabetes	<ul style="list-style-type: none"><li>• कुपोषण की अवस्था में</li><li>• अभाव की स्थिति में 20-25 साल की उम्र में भी दिखता है।</li><li>• गुर्दा फेल/दिल की बीमारी भी अधिक अनुपात में</li></ul>	खाने वाली दवा मुख्य उपचार 50 प्रतिशत रोगियों के उपचार में Insulin देना पड़ता है।
3	Type 1 Diabetes	<ul style="list-style-type: none"><li>• बच्चों एवं किशोरों में</li><li>• इमरजेंसी स्थिति में प्रायः मरीज आते हैं।</li><li>• अत्यधिक कुपोषण हो जाता है।</li></ul>	100% लोगों का उपचार Insulin से करने की आवश्यकता है



## कैसे पता करें की किस को Diabetes की बीमारी है?

इसके दो तरीके होते हैं। एक जब कुछ विशेष लक्षण हो जो लक्षण बीमारी की तरफ इंगारा करते हैं। कुछ मरीज बहुत बीमार होते हैं। कई लोग बेहाश या सांस तेज चलती हुई स्थिति में आएंगे (Diabetes ketoacidosis) जिन्हे तुरंत पहचान कर अस्पताल में भर्ती करें।

बाकी मरीजों के कम गंभीर लेकिन महत्वपूर्ण लक्षण होते हैं। कोई भी व्यक्ति जिसको अत्यधिक प्यास लगना या बार-बार पेशाब जाना (खास तौर पर रात को) या अचानक वजन कम हो जाना (सूखा रोग) या पानी की अत्यधिक कमी हो तो Diabetes के लिए Blood शुगर की जांच अवश्य करें। इसके अतिरिक्त किसी भी मरीज को गुर्दे खराब होना Renal Failure या अंधापन हो तो Diabetes की जांच कराएँ।

## यदि कोई लक्षण न हो, तो भी क्या Diabetes हो सकती है?

उत्तर – हाँ। कुछ परिस्थितियों में इसकी संभावना बढ़ जाती है

1. जैसे BLOOD PRESSURE > 140/90 और अत्यधिक वजन (BMI>25 kg/m<sup>2</sup>) हो
2. या कोई भी व्यक्ति जिसका BP 160/100 से अधिक हो।  
इन स्थिति में हम यह जांच करें।
  1. पेशाब में ग्लूकोज की जांच
  2. ग्लूकोमीटर से खून में ग्लूकोज की जांच यदि 150 mg/dl से अधिक हो।

## Diabetes: Blood Sugar Measurement और लक्षण

Blood sugar (ब्लड शुगर)	> 126mg/dl fasting (खाली पेट) OR > 200mg/dL random with symptoms OR > 200mg/dL (11mmol/L) with an oral glucose tolerance test
Glycosylated hemoglobin (HbA1c)	> 6.5% (using a point-of-care device)
Symptoms of chronic hyperglycemia	Polyuria (excessive urination) अत्यधिक पेशाब आना Polydipsia (excessive thirst) अत्यधिक प्यास Weight loss वजन अत्यधिक कम होना

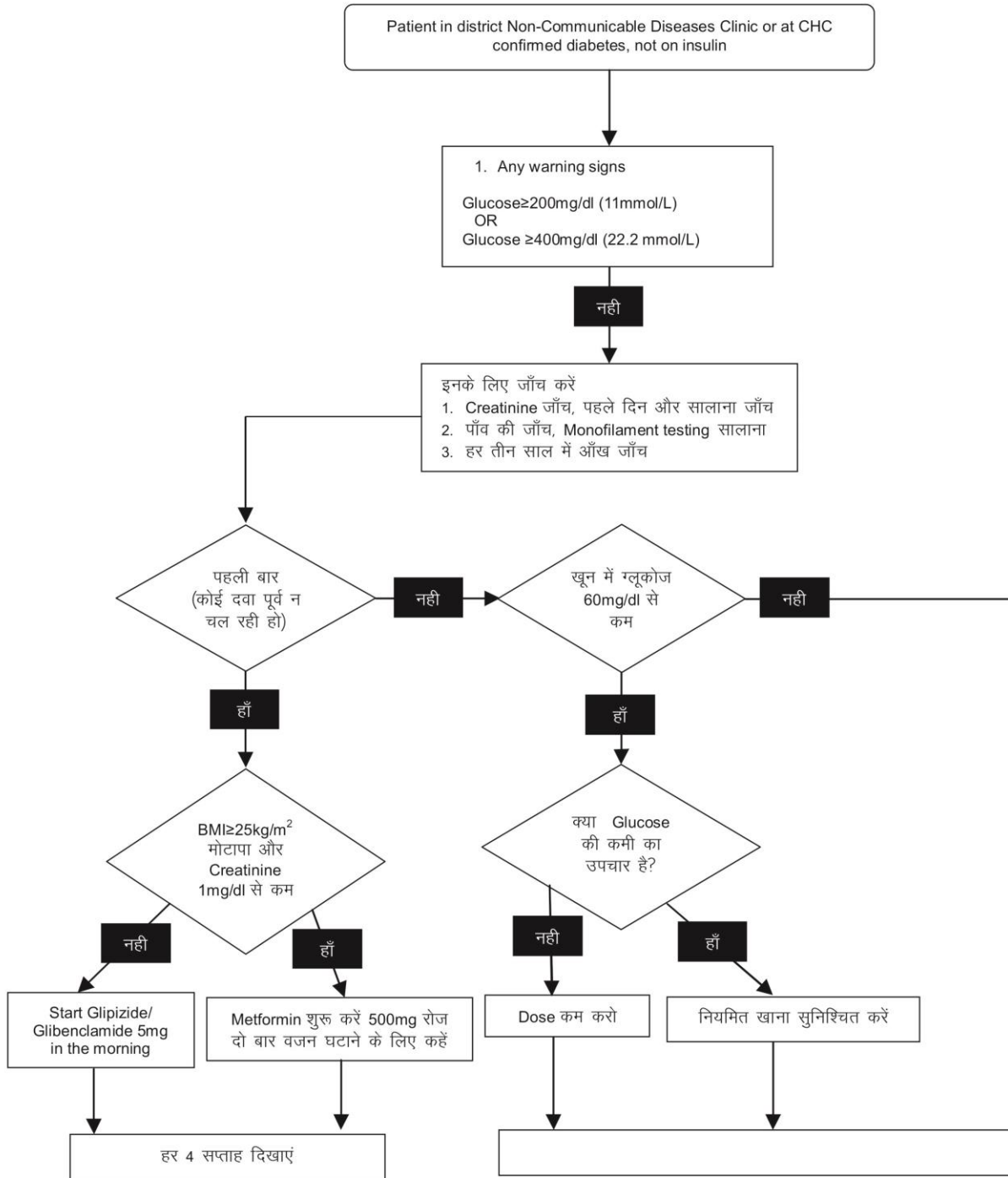
### Danger Signs in Diabetes:

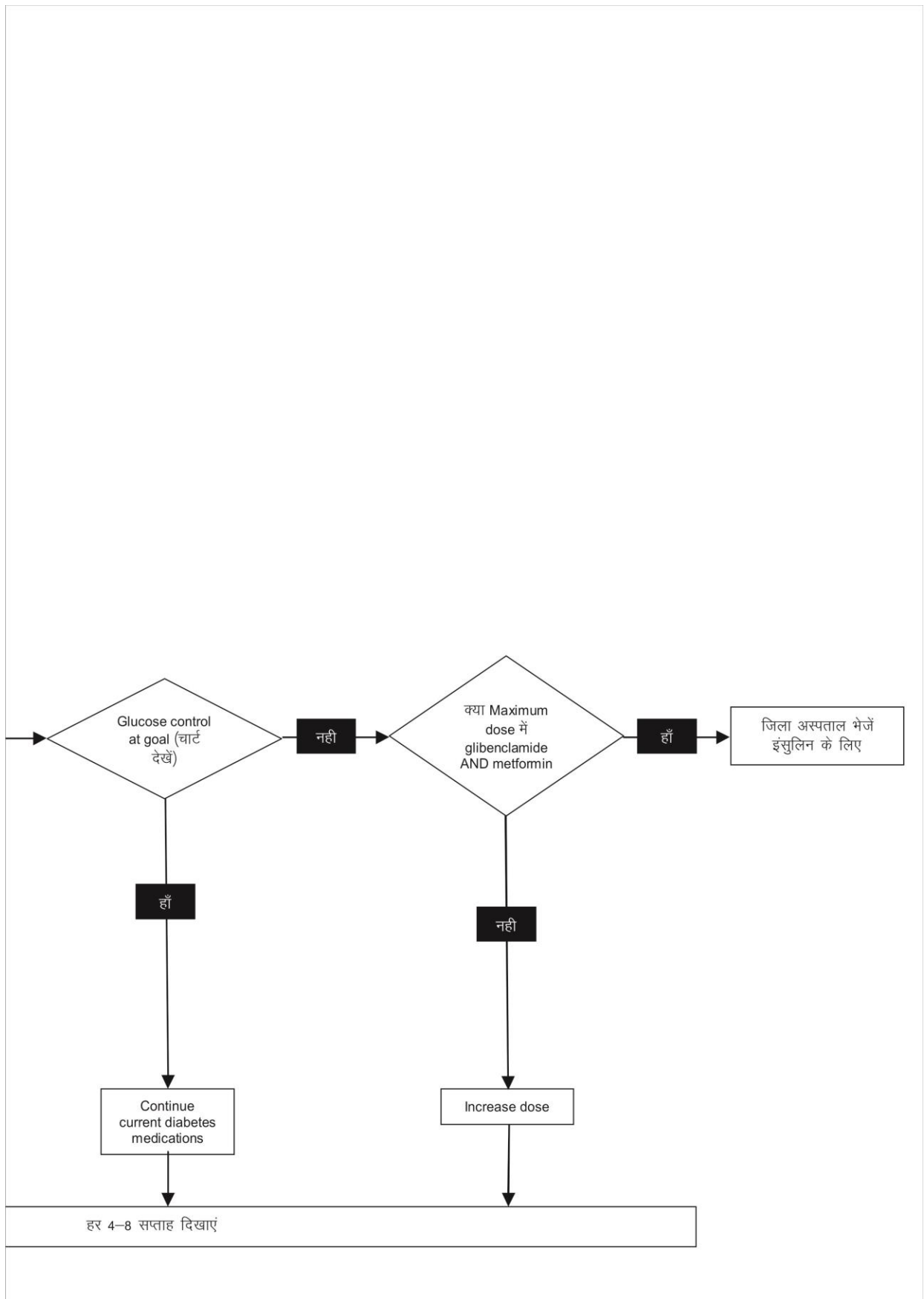
लक्षण / जाँच	Notes
पानी की कमी	
कम रक्त दाब	पानी की कमी के कारण
धीमे गहरी सांस लेना	
पेट में दर्द, मितली एवं उल्टी आना	
Late findings (neurological)	Note
Focal motor deficits	
बेहोशी	Agitation, sleepiness, eventually coma

### Diagnosis and Treatment of Hypoglycemia (कम शक्कर होना)

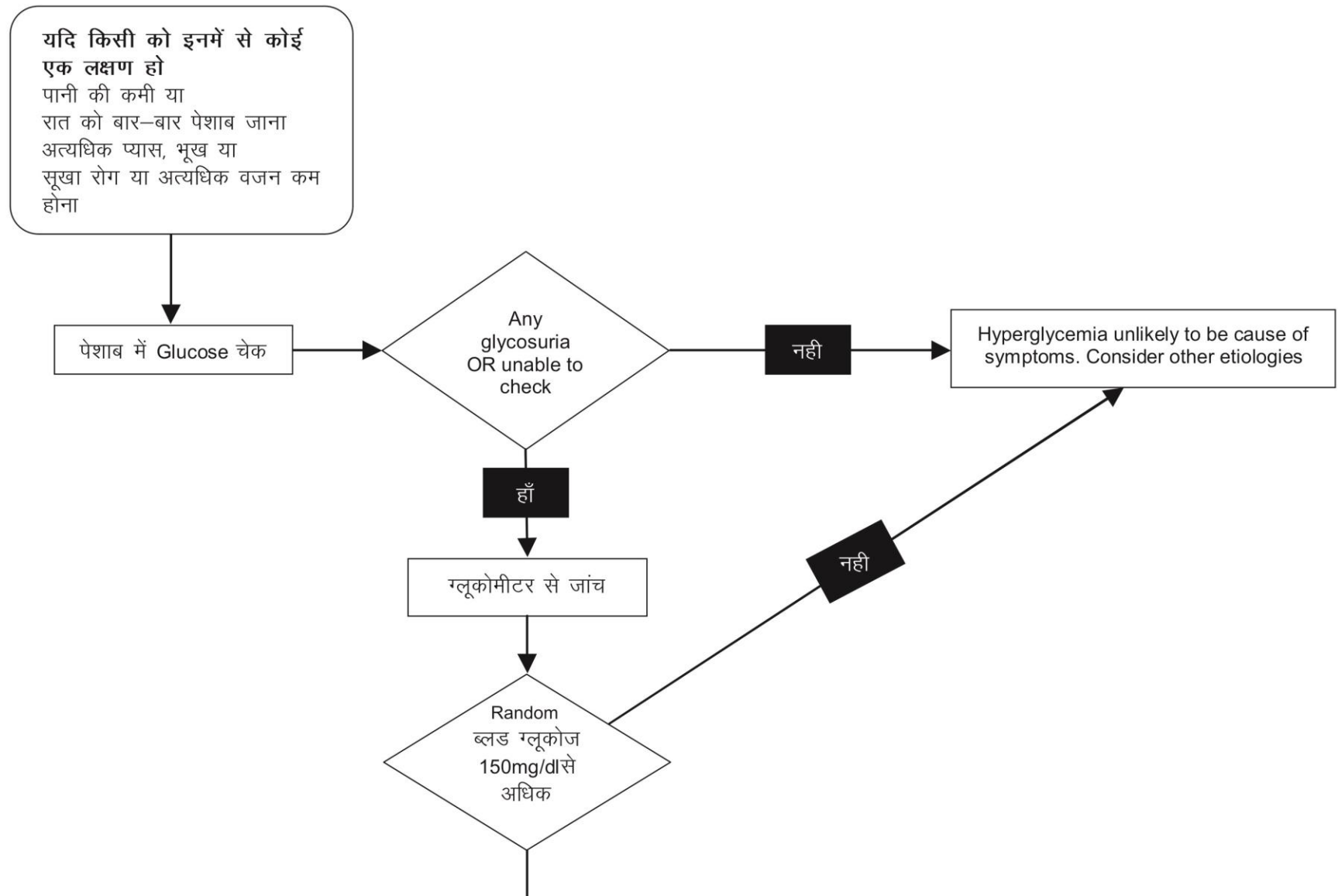
Symptoms	<p>Somnolence or agitation</p> <p>Confusion</p> <p>Lethargy</p> <p>Dizziness, nausea</p> <p>Seizures</p> <p>Stroke-like symptoms</p> <p>Sweating</p> <p>Tremors</p> <p>Palpitations, anxiety</p>
Causes	<p>Correctable:</p> <p>Overdose of medication (insulin or orals)</p> <p>Increased exercise</p> <p>Skipped meals</p>
	<p>Not (easily) correctable</p> <p>Reduced renal function (diminished clearance of hypoglycemic agents)</p> <p>Liver failure (inability to produce glycogen to correct serum hypoglycemia)</p>
Treatment	<p>Juice, soft drink, sugar water (if able to follow commands)</p> <p>In adults IV glucose 50% solution (if unable to follow commands)</p> <p>In children &lt; 12 give glucose 50% solution by nasogastric tube (if unable to follow commands)</p> <p>3-12 hours, do frequent finger-stick checks</p>

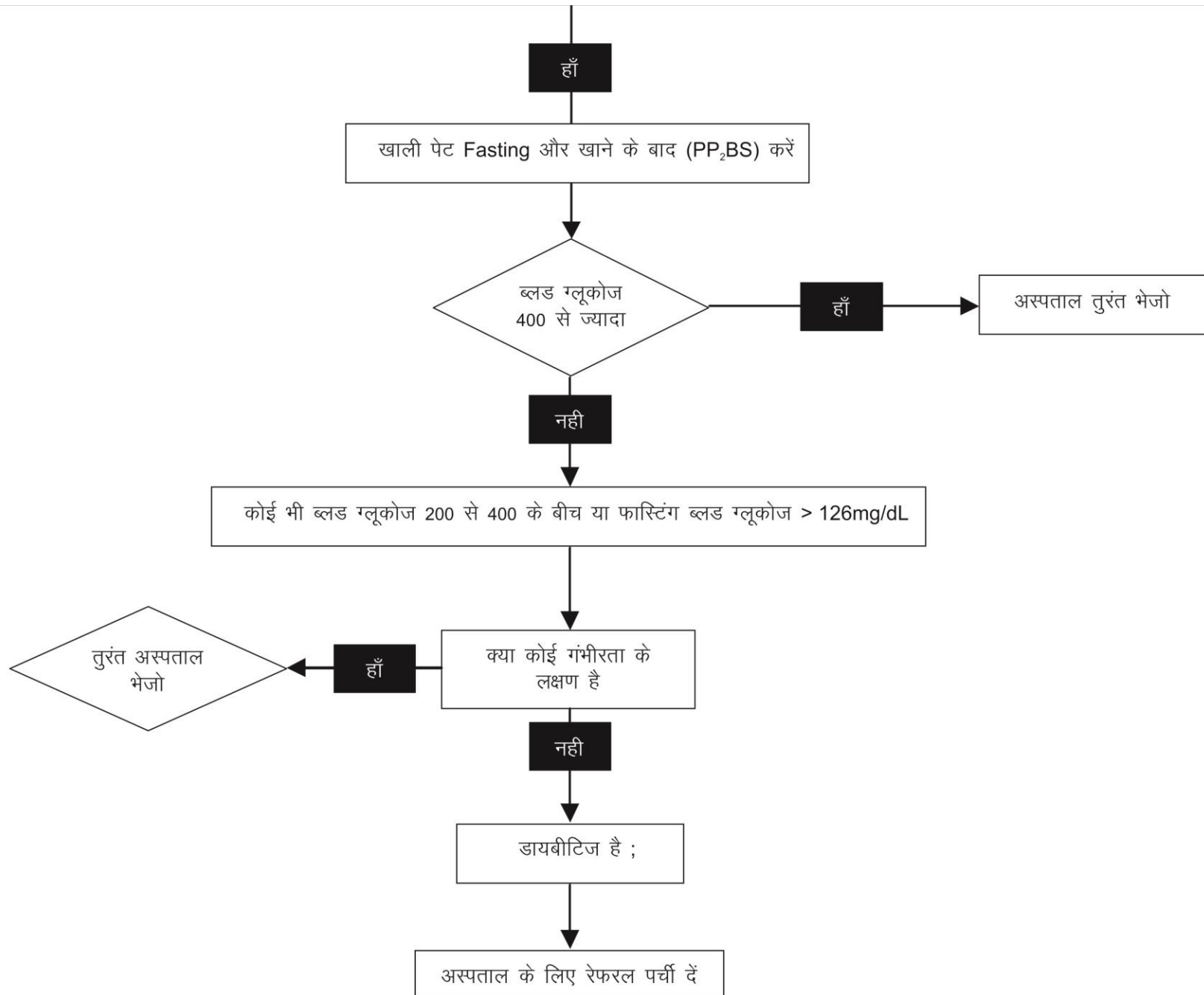
# कैसे उपचार करें दवाईयों से Diabetes का





## Diagnosis of Diabetes and Management of Hyperglycemia at Health-Center Level





### Glucose Control Goals (ग्लूकोज के Control के ध्येय)

	Reasonable control	More intensive control
Pre-meal and Pre-bedtime glucose	150-180mg/dL (8.3-10mmol/L)	120-150 mg/dL (6.7-8.3 mmol/L)
Hemoglobin A1c	7.5%-8% (average blood glucose of 170-185mg/dL) (9.4-10.5mmol/L)	7.0%-7.5% average blood glucose of 154-170mg/dL (8.6-9.4mmol/L)

### Oral Hypoglycemic Therapy (मुंह से Diabetes का उपचार)

Steps	Metformin		Glibenclamide	
	7:00 am	7:00 pm	7:00 am	7:00 pm
1	500mg	-	5mg	-
2	500mg	500mg	5mg	5mg
3	1000mg	500mg	10mg	5mg
4	1000mg	1000mg	10mg	10mg
5	Add Glibenclamide / Glipizide		Add metformin	

## ब्लड प्रेशर की बीमारी : कैसे पहचाने, कैसे उपचार करें

पूरे विश्व में शरीर के अंगों के काम न करने का (जैसे गुर्दे, दिल इत्यादि) उच्च रक्तदाब या ब्लड प्रेशर सबसे बड़ा कारण है। हमारे छत्तीसगढ़ में भी, जहां इतनी गरीबी और कुपोषण व्याप्त है और जहां व्यक्ति बहुत मेहनत करते हैं, और मोटापा बहुत कम है, वहां पर भी बी.पी. की बीमारी एक बड़ी परेशानी है। यदि सभी गांव के वयस्क महिलाओं और पुरुषों को देखा जाए तो 15–20 प्रतिशत में उच्च रक्तदाब (बी.पी.) देखा जाएगा।

### कैसे जाँच करें ब्लड प्रेशर की –

नसों में प्रवाहित होने वाले खून की चाल (गति) को मापने के लिए अलग अलग प्रकार उपकरण मौजूद हैं।

हाथ में पट्टा इसलिए बाँधा जाता है कि खून की गति को रोक सके। गति रोक कर गति नापना आसान होता है।

### सिद्धांत :-

- सबसे पहले मरीज को 5 मिनट तक आराम से बैठने को कहना है।
- हमेशा उपकरण का पट्टे को रक्तचाप नापते समय बाँधे हाथ में ही बाँधें ।
- पट्टे में अगर हवा भरी हो तो पहले पट्टे को दबाकर निकालें।
- जब तक मरीज बैठा है, तब तक अपनी पेट्टी से आला और बी.पी.नापने की मशीन को निकालें।
- मरीज को बताना है, कि जब बी.पी. नापते समय पट्टा बाँधते हैं, तो बाँह में दबाव महसूस होगा, इससे घबराना नहीं है।
- जिस व्यक्ति का रक्तचाप नाप रहे हैं उससे पूछें कि, कोई बात से घबराहट या चिंता तो नहीं है अभी ? अगर चिंता या घबराहट हो तो दिलासा देना है ।

### उपयोग में लाने वाल सामग्री :-

- टीचिंग स्टेथोस्कोप,
- बी. पी. मशीन

### बी. पी. नापना कैसे सिखाएँ :-

- हाथ व बाँह के ऊपर के कपड़े को हटाएं।
- बाँह हाथ के बाँह में पट्टाको बाँधें।



- स्टेथोस्कोप के सामने वाले गोल (बदन पर लगाने वाले)हिस्से को पहले जांच करके देखें,कि आवाज ठीक से आ रहा है, या नहीं।
- अगर आवाज नहीं आ रही है,तो पास में ही जो नली है उसे घुमाएं, व फिर से सुने,कि आवाज आ रहा है या नहीं।

### आवाज आने लगे तब

- अपने हाथ की दो उंगलियों से बांह के नीचे की नाड़ी को महसूस करें।जहां पर नाड़ी का चलना महसूस हो,वहां पर स्टेथोस्कोप का सामने का गोल (बदन पर लगाने वाला) हिस्सा लगाए।
- बी.पी. मशीन को चालू करें।
- अब मशीन के हवा भरने वाले फुग्गा(वाल्व) से हवा भरें।
- हवा ज्यादा से ज्यादा 260 नंबर तक ही भरें। कलाई की नाड़ी को छूकर पक्का करें कि वह महसूस नहीं होनी चाहिए।
- स्टेथोस्कोप के कान में लगाने वाले हिस्से को अपने कान में लगाएं।
- अब धीरे-धीरे हवा को कम करें(वल्व के पास वाले नट को ढीलाकरके)।
- हवा को कम करते समय ध्यान से नाड़ी की आवाज ध्यान से सुनने की कोशिश करें।
- ध्यान दें,कि नाड़ी की आवाज जहां पर से शुरू होती है,उस नंबर को नोट करना है। यही नंबर ऊपर का बी.पी. कहलाएगा।  
जैसे—यदि नाड़ी की आवाज 120 नंबर पर शुरू हो,तो ऊपर का बी.पी. 120 होगा।
- जहां पर नाड़ी की आवाज बंद होती है,वो नीचे का बी.पी. कहलाएगा।  
जैसे—यदि नाड़ी की आवाज 80 नंबर पर बंद हो,तो नीचे का बी.पी. 80 होगा।
- बी.पी. की जांच करते समय नाड़ी की आवाज अगर ज्यादा नंबर पर चालू हो, तब उसे बढ़ा हुआ बी.पी. मानेंगे।  
जैसे— 140 या उससे ज्यादा पर आवाज शुरू हो, अथवा 90 या उससे ऊपर आवाज बंद हो।
- अगर जांच में किसी मरीज का बी.पी. बढ़ा हुआ मिले,तो 10 मिनट तक उसे आराम से बैठने को बोलें।
- अब 10 मिनट तक बैठाने के बाद दोबारा बी.पी. नापना है।इस बार बी.पी. नापने पर जो नंबर आएगा,उसे फाईनल बी.पी. मानेंगे।
- बी.पी. नापने के बाद मरीज को जरूर बताएं,कि उसका बी.पी. कितना है ?

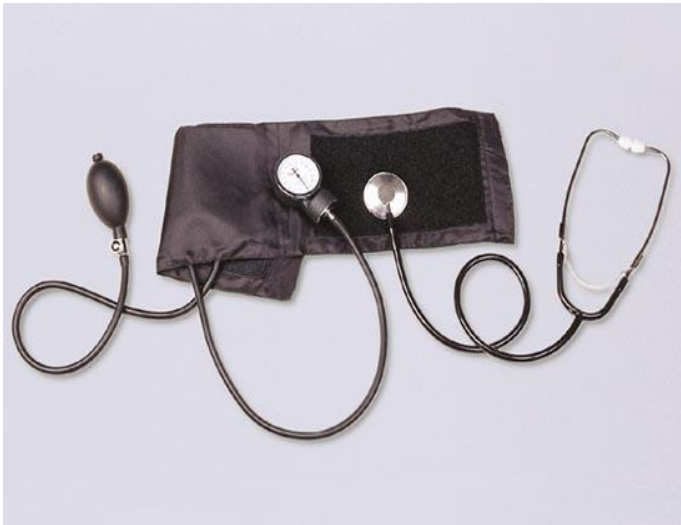**यदि बी.पी. बढ़ा है,तो मरीज़ को समझाना है:—**

- ईलाज़:—मरीज़ को चिकित्सक के पास अस्पताल भेजें,क्योंकि उसे दवा की आवश्यकता पड़ेगी।

यदि पूर्व में दवा लेते रहें हैं,तो दोबारा दवा शुरू करें।यदि गंभीर रूप से अधिक बी.पी. 180 से ऊपर, या नीचे वाला 110 और अधिक होने पर दवा तुरंत प्रारंभ करें।

- तम्बाकू या उससे संबंधित किसी भी सामाग्री का सेवन न करें।
- नमक कम खाना है।
- अचार,पापड़,चटनी कम खाना है,क्योंकि इन सभी चीजों में नमक की मात्रा ज़्यादा होती है।
- खाने में नमक ऊपर से नहीं डालना है।
- यदि गर्भवती महिला है,तो तुरंत अस्पताल भेजें।

**नोट:— 30 वर्ष से ऊपर के सभी महिला व पुरुषों को बीच-बीच में बी.पी. की जांच कराते रहना चाहिए।**



यदि बी.पी. अचानक 180 से ऊपर या 110 से ऊपर हो तो अचानक कुछ घण्टों में गंभीर अवस्था बन सकती है। यह गंभीर स्थिति अब बी.पी. 180 या 110 से अधिक होने पर ही होता है। गंभीर परिस्थिति के लक्षण है अचानक सिर दर्द, या धुंधली नजर या अचानक सांस फूलना या पेशाब में खून जाना या कमर के बगल में दर्द होना।

यदि किसी भी व्यक्ति का बी.पी. 180/110 से ऊपर हो और ऐसे गंभीरता के कोई लक्षण हो, तो इमरजेंसी में यह दवा दे

**जिनका ब्लड प्रेशर बढ़ा हो, क्या उन सब को दवाई लेना चाहिए? आइये इसे समझते हैं,**

बी.पी. का ऐसा कोई एक आँकड़ा नहीं है जिसके ऊपर होने से हम यह कह सकें कि अब बी.पी. खतरनाक रूप अवश्य लेगा। सामान्य से अधिक बी.पी. के मरीज यदि

1. तम्बाकू का सेवन करता हो, या
2. मोटापा हो, या
3. उम्र 60 साल से ऊपर हो, या
4. शक्कर या Diabetes की परेशानी भी हो, या
5. खून में Cholesterol या चर्बी अधिक हो,

तो दिल की बीमारी, लकवा होना या गुर्दा फेल होने का खतरा कई गुना बढ़ जाता है।

B.P. का आंकडा	स्थिति	उपचार	निर्देश
बी.पी. 140 से कम/90 से कम	सामान्य स्थिति	कोई दवा नहीं	
<ul style="list-style-type: none"> <li>उपर वाला 140 मि.मी. से ज्यादा और 160 से कम</li> <li>1 खतरे के संकेत &lt;160 से कम 90 से 100</li> </ul>	चिन्ता	<ul style="list-style-type: none"> <li>कोई दवा नहीं</li> <li>नमक कम खाएं, आचार, पापड़, चटनी न खाएं, सिर्फ दाल में हल्का नमक जितना — गया है, वह पर्याप्त है। उपर से कोई नमक न डालें</li> <li>यदि मोटापा हो, तो घटाएं</li> <li>तम्बाकू सेवन बंद करें।</li> <li>12 माह तक देखे की बी.पी. घट जाए</li> <li>दवा 6 माह</li> </ul>	12 माह तक देखे
140—160+2 खतरे	चिन्ता	<ul style="list-style-type: none"> <li>कोई दवा नहीं</li> <li>नमक कम खाएं, आचार, पापड़, चटनी न खाएं, सिर्फ दाल में हल्का नमक जितना डाला गया है, वही पर्याप्त है। उपर से कोई नमक न डालें</li> <li>यदि मोटापा हो, तो घटाएं</li> <li>तम्बाकू सेवन बंद करें।</li> <li>12 माह तक देखे की बी.पी. घट जाए</li> <li>दवा 6 माह</li> </ul>	6 माह तक देखें
140—160+2 खतरे+6माह तक लाभ नहीं	अधिक चिन्ता	Hydrochlorothiazide 12.5mg एक बार; बाकी बातें भी	
160—179 उपर वाला 100—109 नीचे वाला		Hydrochlorothiazide 12.5mg या Amlodipine 2.5mg	हर माह दिखाएं
STAGE 3 > 180 > 110	अत्यधिक चिन्ता	यदि गंभीरता के लक्षण हो तो	3 दिन बाद दिखाएं
		यदि गंभीरता के लक्षण न हो तो दोनों दवा दें (HCT / Amllo)	

(टेबल 1. किस B.P. या उच्च रक्त दाब का अवश्य उपचार करें।)

टेबल 2 बी.पी. के मरीजों में कौन सी जाँच करें ?

क्र.	जाँच	कब करें	रिपोर्ट पर क्या करें
1	वजन ऊंचाई $BMI = wt \times 1000 / (t)^2$	सब का	यदि 25 से ऊपर, तो यह खतरे का संकेत
2	urine शुगर	सब का	यदि बढ़ा हुआ है, तो Blood Sugar करें।
3	urine प्रोटीन	सब का	यदि 2+ और अधिक हो, तो Creatinine के लिए CHC भेजे।
4	Blood शुगर	सब मरीजों के	यदि 200 से अधिक, तो Creatinine करो
5	Echocardiography	<ul style="list-style-type: none"> <li>● सूजन</li> <li>● सांस फूलना</li> </ul>	
6	ECG	<ul style="list-style-type: none"> <li>● यदि बी.पी. &gt;180 या 110</li> <li>● यदि शुगर की बीमारी हो</li> </ul>	

टेबल 2. हाई बी.पी. (उच्च रक्तचाप) की गंभीरता को बढ़ाने वाले खतरे के संकेतः— इनमें से कोई भी संकेत हो, तो चिंता बढ़ जाती है।

● शक्कर की बीमारी
● गुर्दा खराब होना
● उम्र 60 साल से अधिक
● मोटापा ( $BMI > 25 \text{ kg/m}^2$ )
● तम्बाकू का सेवन (गुटका, गुडाखू, बीड़ी)

(BMI का फार्मूला :  $\text{Weight (kg)} / (\text{Height in m})^2$ )

टेबल 3. High BP के लिए प्रस्तावित दवा एवं उनकी खुराक

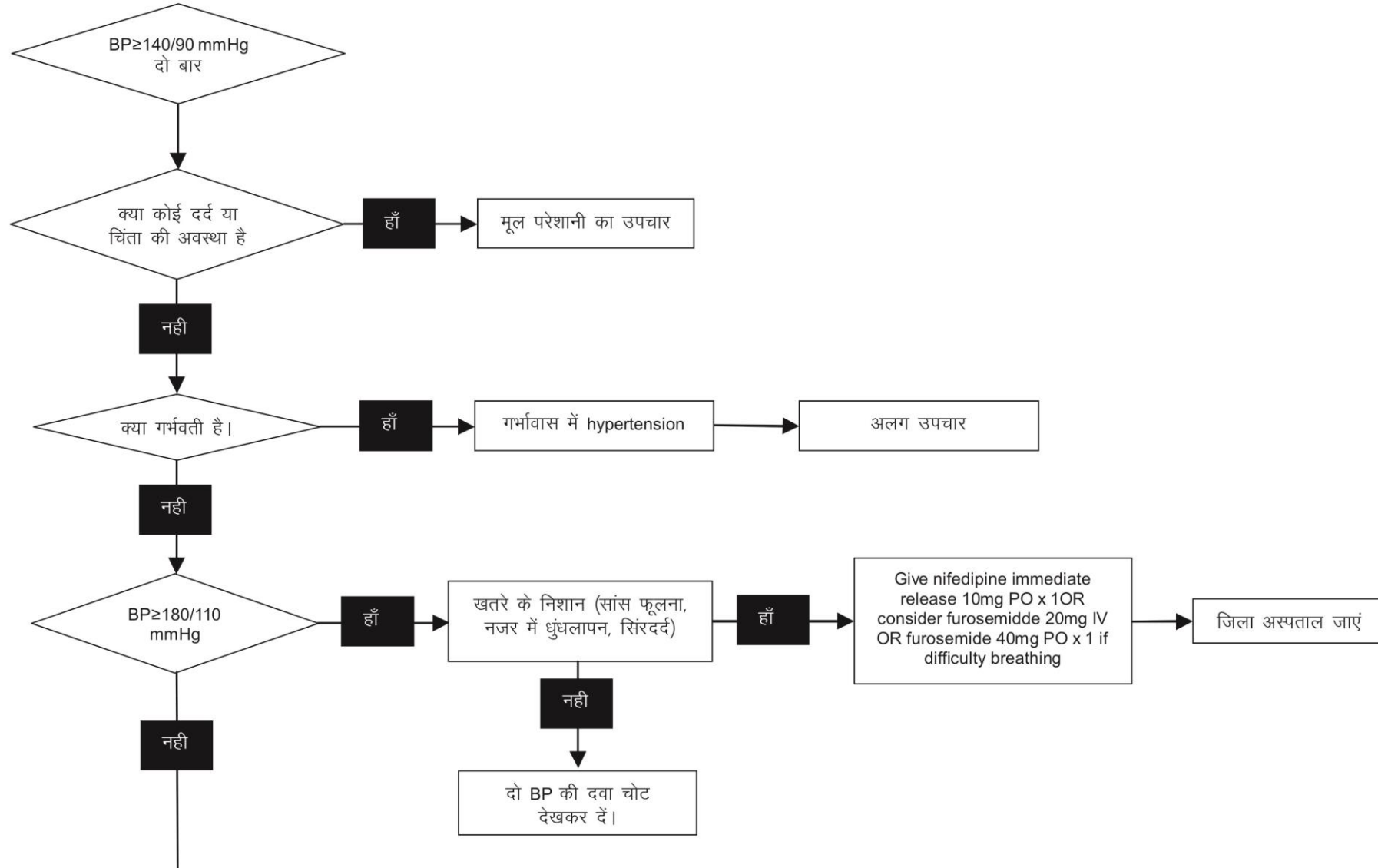
दवा	शुरू की	बढ़ाना कितना	Maximum dose	Notes
Hydrochlorothiazide	एक बार रोज	12.5mg od	25mg od	Not effective in the setting of severe renal failure (creatinine $\geq 2.4$ mg/dL बहुत सस्ती)
Amlodipine	5mg रोज सवेरे	5mg	10mg od	can cause lower extremity edema पांव में सूजन हो सकती है
Lisinopril	5mg एक बार	5mg	20mg रोज	गर्भावस्था एवं किडनी Failure में खतरनाक है।
Atenolol	25mg एक बार	25mg	50mg od	यदि Heart rate 55 से कम हो तो न दे।
Hydralazine	25mg 3 बार रोज	25mg tid	50mg tid	गर्भावस्था में देना सुरक्षित है। सिरदर्द एक Side Effect है
Methyldopa	250mg 2x/day	250mg 2x/day	500mg 2x/day	Safe in pregnancy

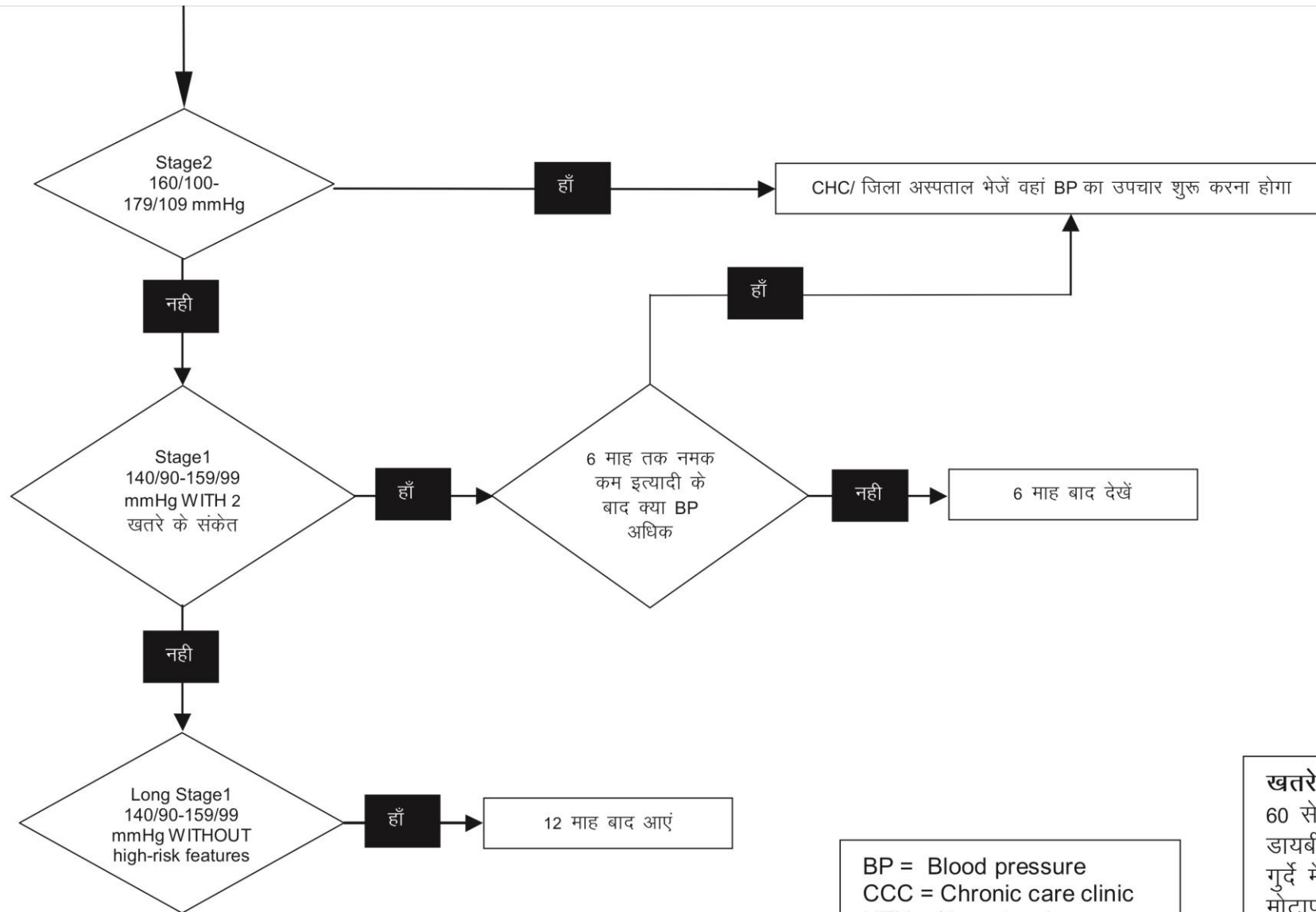
टेबल 4

दवा	Dosing	Notes
Nifedipine (immediate release)	10mg orally	
Hydralazine	25mg orally	
Furosemide	40mg orally or 20mg IV	यदि सांस तेज चल रहा हो

इस दवा को देने के बाद, ऐसे गंभीर मरीज को जिला अस्पताल या मेडिकल कॉलेज भेजें।

## नए HYPERTENSION (BP) मरीजों की देखभाल



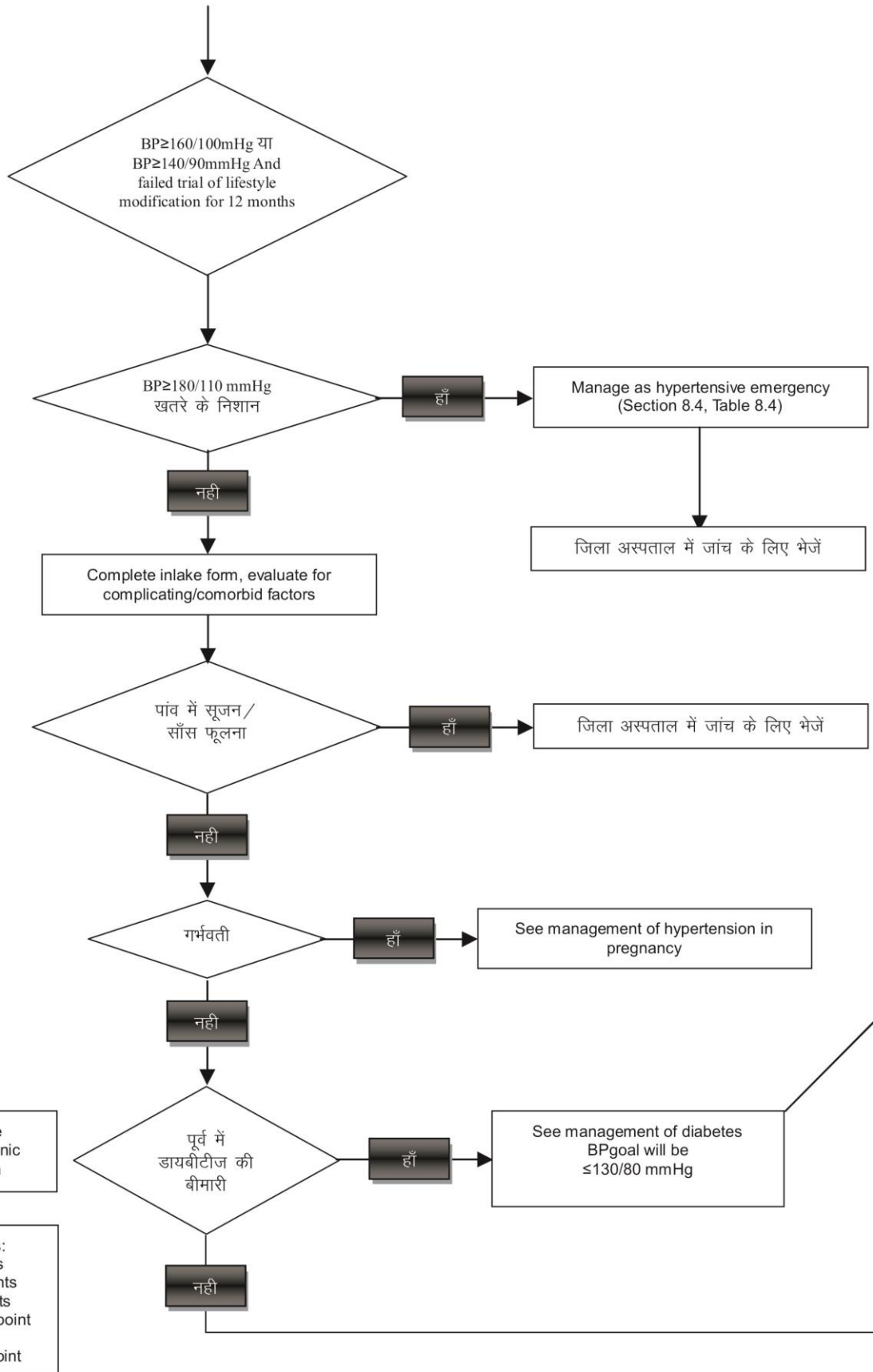


BP = Blood pressure  
 CCC = Chronic care clinic  
 HTN = Hypertension

**खतरे के संकेत**  
 60 से अधिक उम्र  
 डायबीटिज  
 गुर्दे में परेशानी  
 मोटापा  
 तम्बाकू का सेवन

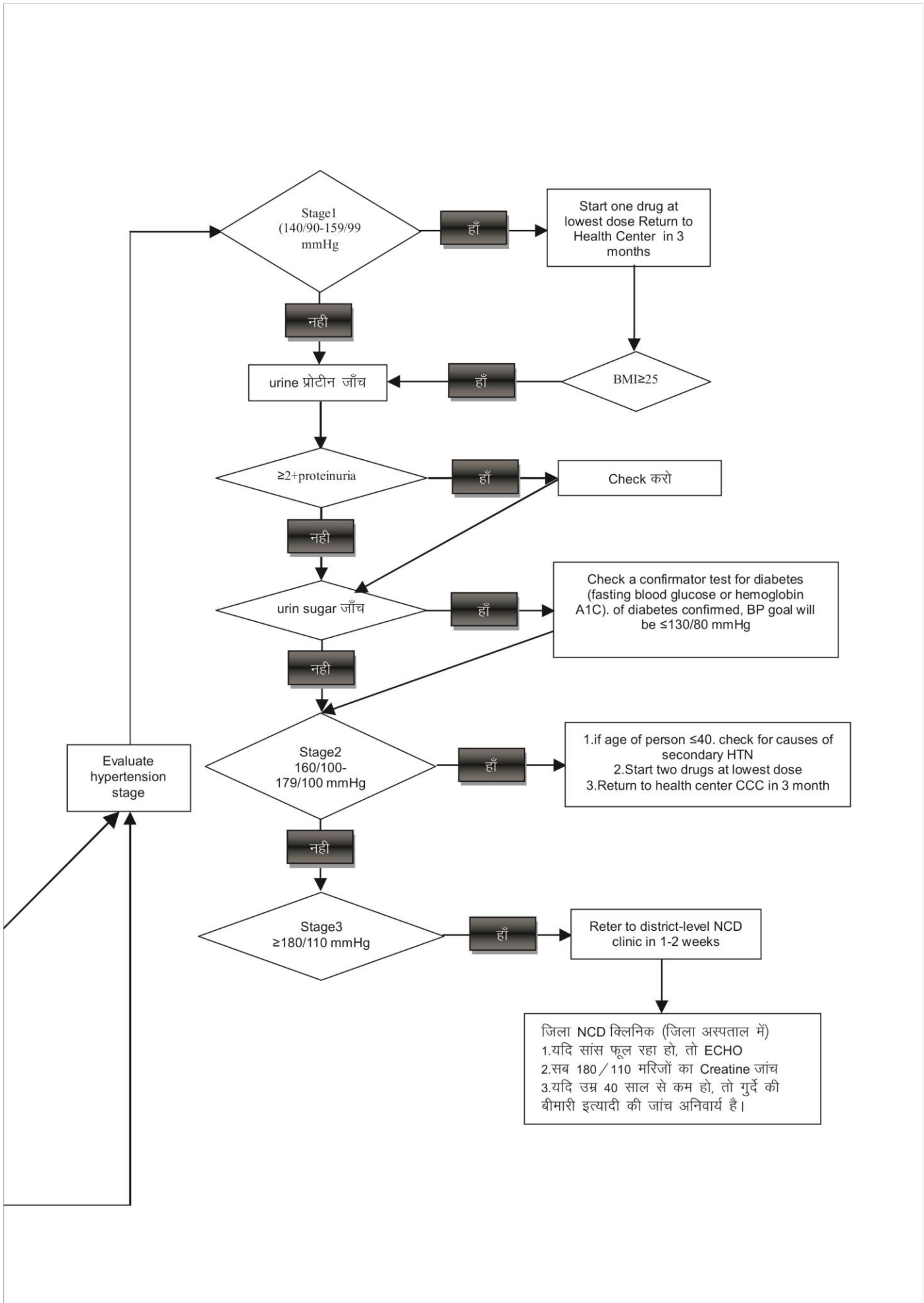


नए उच्च रक्तचाप मरीजों (HYPERTENSION) की देखभाल जिला अस्पताल या CHC में  
यदि दो BP की reading 140 / 90 से अधिक हो

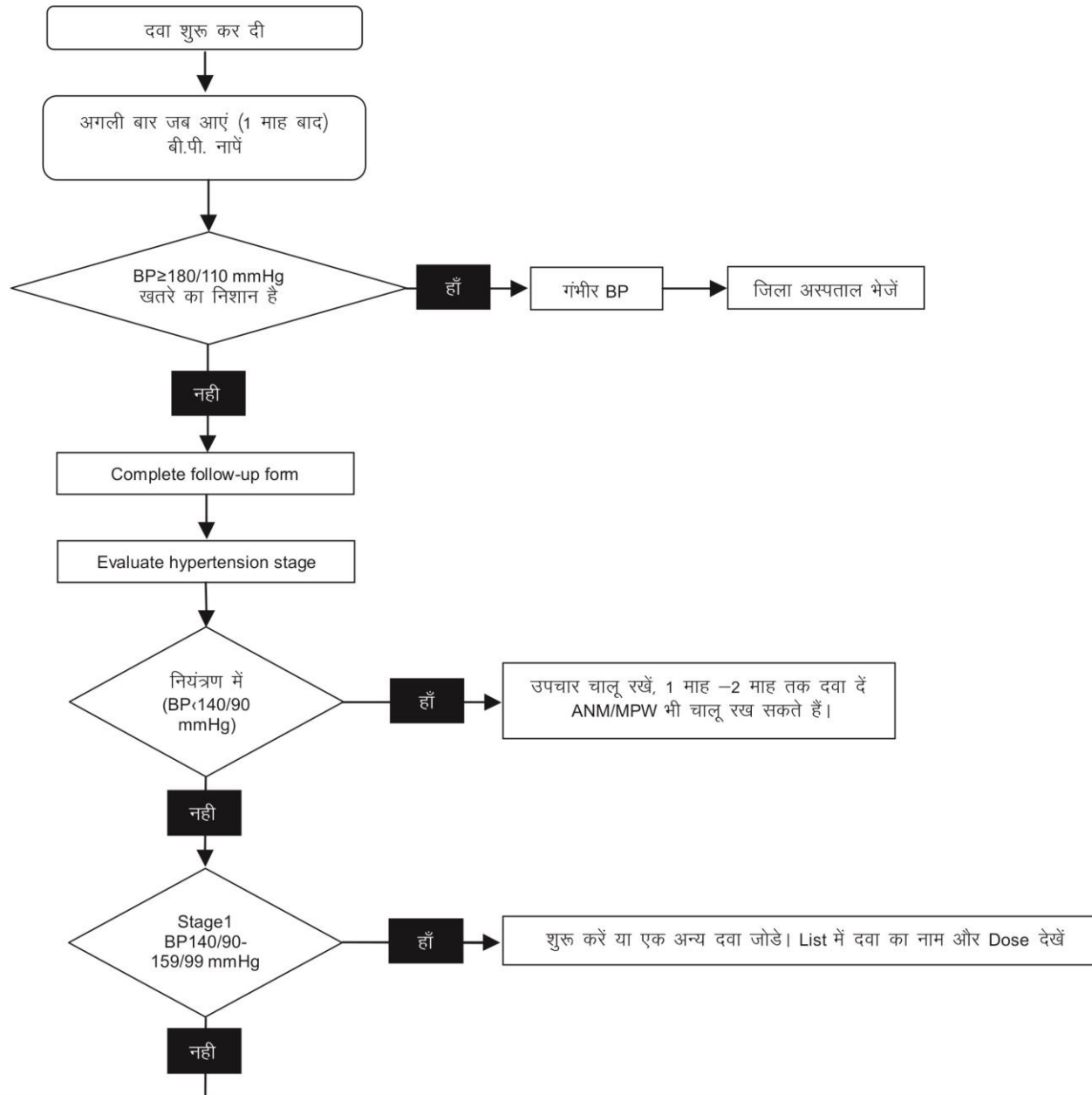


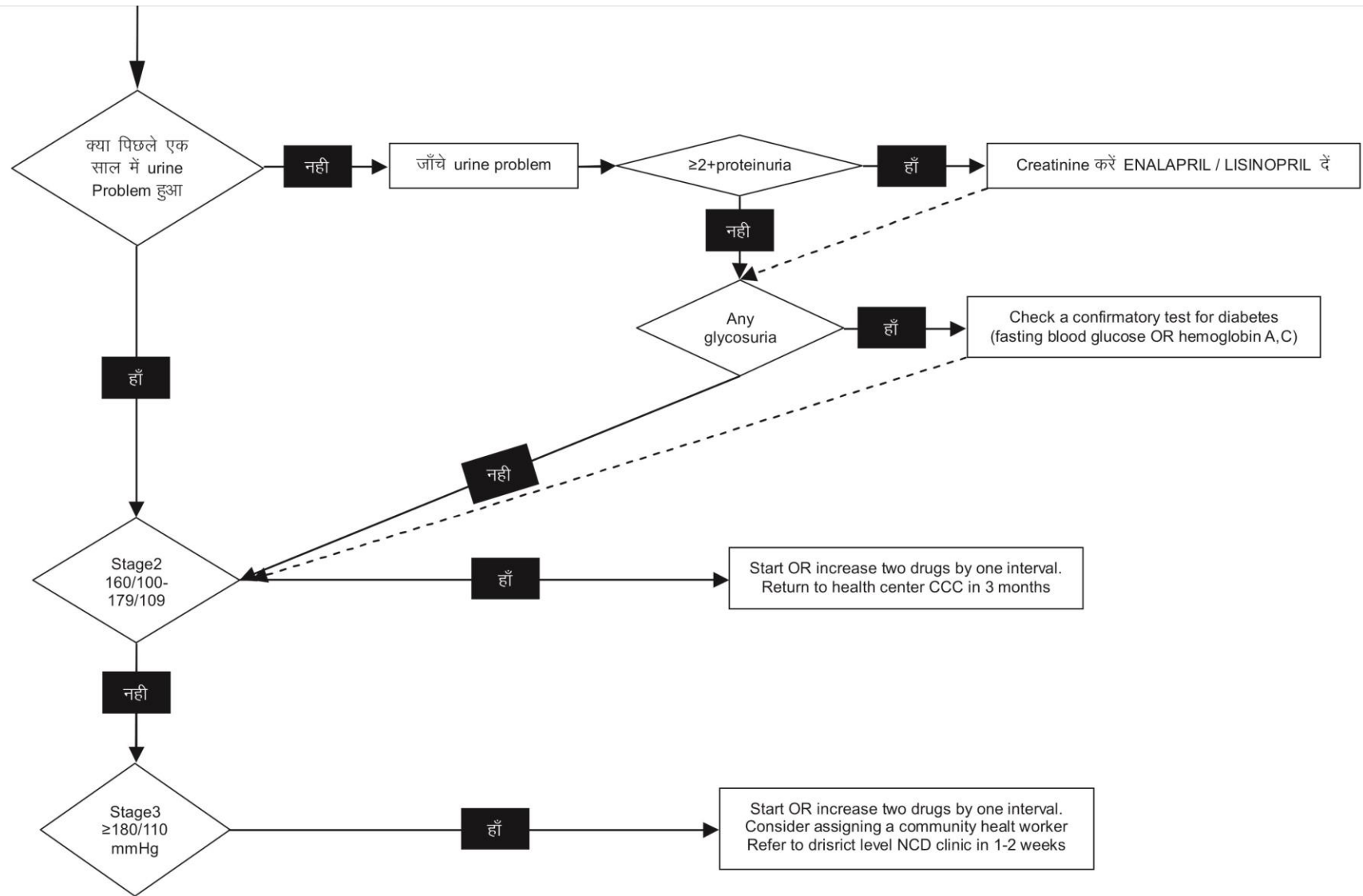
BP = Blood pressure  
CCC = Chronic care clinic  
HTN = Hypertension

High-Risk Features:  
Diabetes – 2 points  
Renal failure – 2 points  
Proteinuria – 2 points  
Tobacco smoking – 1 point  
BMI ≥ 25 – 1 point  
Age ≥ 65 Years – 1 point



## BP का उपचार शुरू करने के बाद मरीज़ की देखभाल (Follow up)





BP = Blood Pressure  
 NCD = Non Communicable Disease Clinic

## Approach to Anemia

### कैसे करें खून की कमी का उपचार?

1. भाजी, सब्जी, मांस, मछली, गुड़, खट्टा फल खाना।
2. आयरन की गोली खाना –
  - थोड़ी कमी हो, तो 1 गोली दिन में 2 बार।
  - ज्यादा कमी हो, तो 1 गोली दिन में 3 बार।

यह दवा ख़ाली पेट खाएँ, इससे लोहा अच्छी तरह सोखा जाता है। साथ में विटामिन 'सी' वाले पदार्थ खाएँ।

इस दवा से कब्ज़/दस्त लगना, पेट में भारीपन थोड़े दिनों तक हो सकता है। टट्टी काली आती है। यह दवा 5 माह तक खिलाएँ। अगर पेट में कृमि हैं, तो उपचार करें। अगर माहवारी की परेशानी है, तो उपचार करें।

3. खाने से अलग होकर लोहा शरीर में आ पाए, इसके लिए ज़रूरी है विटामिन-‘सी’। खाना खाने के बाद कोई खट्टा फल खाया जाए—अमरूद, आँवला, नींबू, बेर, आम या दूसरा कोई खट्टा फल, तो विटामिन-‘सी’ प्राप्त किया जा सकता है। इससे लोहा शरीर में अधिक आ सकता है।

### खून की कमी की कैसे रोकथाम करें?

जिस तरह के खाने और फल सब्जियों का उपयोग खून की कमी के उपचार के लिए किया जाता है, अगर उसका उपयोग हर दिन या आमतौर से होता रहे, तो खून की कमी होने से बचा जा सकता है।

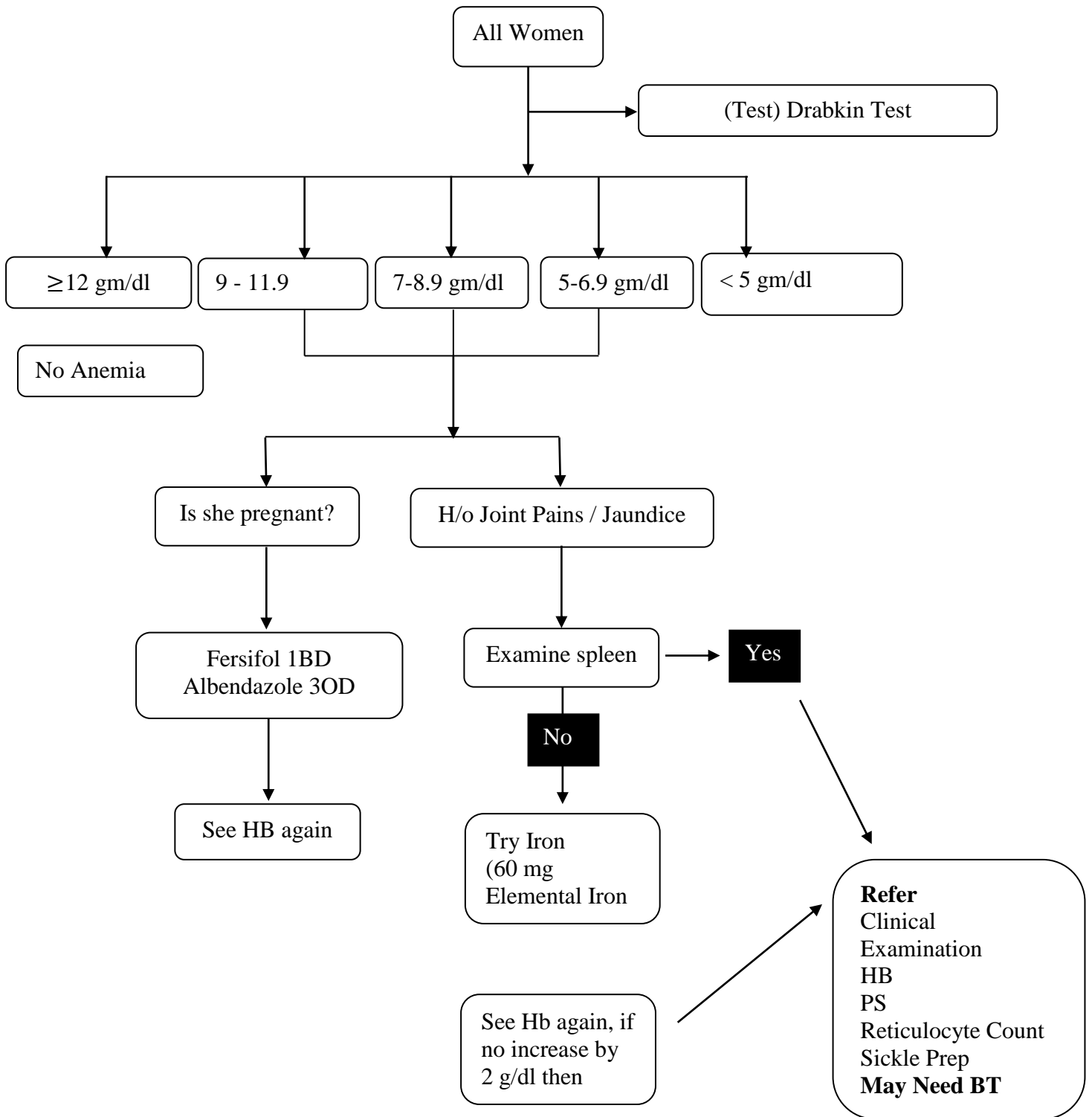
### खून की कमी से बचन के लिए क्या करें?

- कम उम्र में बच्चे को जन्म देने से रोकें।
- ज्यादा बच्चों को जन्म देने से रोकें।
- जन्म होते ही बच्चे को माँ का दूध पिलाएँ। यह बच्चे के लिए तो अच्छा है ही, इससे माँ की बच्चेदानी सिकुड़ने के कारण खून बहना भी कम होता है। बच्चे की नाल कटने

से पहले भी उसे माँ का दूध पिला सकते हैं।

- माँ को पहले ही दिन से पर्याप्त खाना और पानी दें।
- खाने में दाल-भात के साथ सब्जी-भाजी भी हो, क्योंकि –
  - अनाज व दालों में लोहा कम मात्रा में होता है।
  - भाजी, सब्जी, गुड़ में लोहा अधिक होता है।
- मांस मछली में भी लोहा काफी होता है।
- सब्जी को लोहे की कड़ाही में पकाने से भी उसमें लोहा आ जाता है।

## Approach to Anemia



## Proformas and Registers

There are several forms and registers to be used at various levels to document information gathered in the program. This is crucial to maintain individual patient records, track reports and patient treatment details, as well as pick up defaulters and persuade them to follow the recommendations. These will also add up to the community data on screening of NCDs and the results there of which will help plan future interventions in the public health system.

For screening and treatment of hypertension and diabetes mellitus:

Name of the record	Health facility at which maintained	purpose	Maintained by
Listing women in the target group (30-59 years)	After completion is given to ANM at the sub-center	To identify each eligible woman for screening program	Mitanin
Information slip		Invitation and information about the camp to the eligible woman	Given by mitanin to the women
Patient ID card	Camp or NCD Clinic	Given to each individual registered for screening	Patient
NCD Screening register	At the camps and at all health facilities, i.e. PHCs, CHCs, and district hospital	Contains details of screened population and results	Staff nurse / ANM
Patient screening form ( <i>Jaanch Form</i> )	At the camps and at all health facilities, i.e. PHCs, CHCs, and district hospital	To capture individual patient data	Staff nurse / ANM, to be signed by medical officer / RMA / AYUSH
Lab register	At the camps and at all health facilities, i.e. PHCs, CHCs, and district hospital	For capturing laboratory investigation information	Lab technician / lab assistant



Besides the Camps and NCD clinics, other forms and registers would be required to complete evaluation and work up of screened positives, their histopathology and cytopathology needs, their referral for treatment, staging and treatment details and follow up. These are listed below.

<b>Name of the record</b>	<b>Health facility at which maintained</b>	<b>purpose</b>	<b>Maintained by</b>
Colposcopy form	CHC, DH, Medical College	Record test findings and biopsy, LEEP or Cryotherapy details	Staff Nurse/ANM
Mammography form (Xray or Ultrasound)	Designated Mammography centres	Capture findings on Mammography and if performed guided FNAC	Staff Nurse/ANM
FNAC/ Biopsy form	CIMS		
Cancer Staging and Treatment form	CIMS, Medical College, Raipur, Regional Cancer Centre, Raipur.		

## Data Management and Expected flow of Information

The **list of 'Eligible Women'** prepared by the Mitanin is used by the sector ANM to determine how many women are expected in a Women's health camp. This would also be used to assess the efficacy of the IEC performed before camp and pay out incentives. However, its use currently seems to be limited to this.

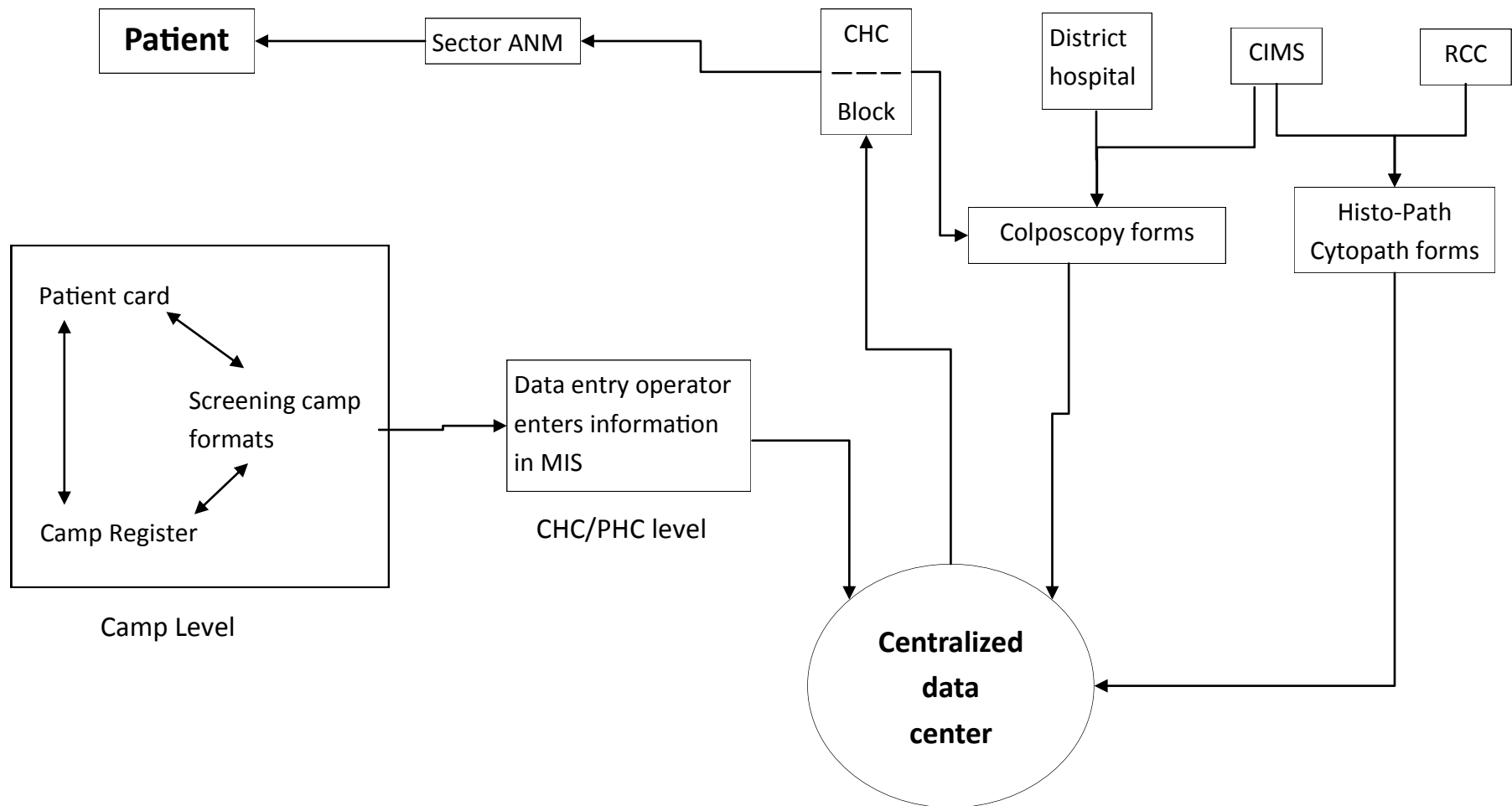
The **invitation slips** brought in by the women to the camp would bear the Mitanin's name and can be used for 'per screened woman' incentive. The **Identity card** with salient information is filled in at the various stations as designated and finally signed off by the Medical officer at the final consultation station. This would then include information on referral for screened positives and their further plan. This pink colored card stays with the patient during the course of further work up and treatment, helping her to secure prompt, smooth and ensured free services in the Govt health system.

The **Screening Camp Forms** are filled in by the responsible person at each station and finally completed and signed off by the Medical Officer at the final Consultation station. Salient points from this form are also captured in a Camp Register, where patient ID, information on whether Screened negative or Positive and if positive, for which condition and her advice. These forms are compiled at the end of the camp, their numbers tallied with camp register and then forwarded to the DEO at the PHC. The DEO must enter this data on the MIS prepared for the purpose, and ensure that a soft copy along with the forms reaches the Centralized data Centre for cross check and processing. This must be done within four working days of the camp so that the information can be used in real time to follow patient records and treatment details.

The Colposcopy centers (CHC, DH, CIMS) maintain a colposcopy form and Register. These forms are collected or sent to the Centralized data centre every week (a fixed day such as Monday could be chosen). Similarly Histopathology and Cytopathology reports for the Camp screened patients will be maintained in separate register and forms. These forms would be collected once a week, again Monday, by the Centralized data centre.

Reverse flow of information on post screening work up and reports would be communicated to the nodal officer in the block (Gynecologist, for CHC Kota). It is her/his responsibility to communicate this information in writing to the sector ANM, with an expected response time of 10 days. Clear instruction on what is expected from the patient should be communicated with a reasonable timeline.

Treatment details must similarly be recorded and follow up and completion ensured to get the optimum results.



Information flow for the women's health camps

## कैसे होगा यह महिला स्वास्थ्य कैम्प

### कैम्प कहाँ होगा ?

- यह विबिर आपके गाँव के किसी स्कूल या सामूदायिक भवन में आयोजित होगा।
- पूर्व निर्धारित तारीख पर यह पूरे एक दिन का प्रोग्राम होगा जहाँ जाँच, जानकारी और उपचार सब एक स्थान पर हो सकेगा।
- यह पूर्णतः निशुल्क होगा। चूंकि महिलाएँ 4-6 घण्टे के लिए अपने घरों से इस विबिर में आएंगी, कुछ नाता की व्यवस्था भी होगी।
- यदि विबिर में किसी भी महिला को ऐसी बीमारी निकलती है तो उसकी आगे की जाँच और उपचार निशुल्क होगा।
- यह कैम्प/विबिर केवल महिलाओं के लिए होगा। और इस कैम्प को चलाने वाली भी महिला डाक्टर/नर्स एवं कार्यकर्ता होंगे।

### कैम्प कैसे होगा?

पूरे कैम्प में अलग अलग जगह पर अलग अलग काम होंगे। इन जगहों को हम स्टेशन कह सकते हैं। हर एक महिला को स्वास्थ्य परीक्षण के लिए इन सभी स्टेशनों से गुजरना पड़ेगा। शुरुआत स्टेशन नंबर 1 से होगी।

#### स्टेशन 1 – पंजीयन:

इस स्टेशन पर महिला का पंजीयन होगा जिसमें हर महिला का एक फार्म भरा जाएगा। हर एक स्टेशन पर निकल कर आने वाला नतिजा या जानकारी को इस फार्म पर लिखी जाएगी और साथ ही अगले स्टेशन पर वे फार्म भेज दिए जाएंगे। इस स्टेशन पर महिला की आगे की जानकारी लिखी जाएगी।

- नाम, पति का नाम, उम्र, लिंग
- गांव, तहसील, जिला
- परिवार सदस्य संख्या
- कितनी बार गर्भधारण हुआ?

- कितने जीवित जन्म हुए?
- कितने गर्भपात हुए?
- कितने मृत जन्म ?

अभी वर्तमान में कोई परेशानी हो रही है? जैसे— सफेद पानी, माहवारी से संबंधित, कोथा में दर्द, कमर दर्द, स्तन में गांठ।

जानकारी लेने के बाद आगे की जाँचे करके वह फार्म पर लिखा जाएगा।

- वजन
- ऊंचाई
- बी.पी. 1
- बी.पी. 2

जाँच के नतीजे लिखने के बाद सभी फार्म को स्वास्थ्य कार्यकर्ता अगले लैब जाँच के स्टेशन पर ले जाएगी। इस स्टेशन पर सभी को नाम पुकार कर जांच हेतु बारी—बारी बुलाया जाएगा।

जब तक लैब में जांच होगी, उसी समय एकत्रित महिलाओं को विभिन्न स्वास्थ्य संबंधित जानकारी बांटना है। जैसे:—

- कैसे बच्चेदानी के मुंह में कैंसर होता है?
- बच्चेदानी की बनावट।
- जांच के महत्त्व को समझाना।
- और भी अन्य महिला स्वास्थ्य संबंधित परेषानियों के बारे में।
- नीचे से अंदर की जांच होगी, इसके बारे में भी बताएं

## स्टेशन 2 – लैब जाँच:

इस स्टेशन पर महिला की खून की (खून की कमी को पता करने के लिए) और शक्कर की (डायबीटिज़ को पता करने के लिए) जाँच होगी। जाँच के लिए उंगली या हाथ के सिरा से खून निकाला जाएगा।

### स्टेशन 3 – स्तन और अंदर की जाँच:

जिस जगह पर महिला की जाँच होगी वह पर्दों से घिरा हुआ होगा।

इस स्टेशन पर सबसे पहले महिला के स्तनों की जाँच होगी। स्तनों की जाँच होने के बाद उस महिला को टेबल पर लेटना है जहाँ उसकी बच्चेदानी के मुँह की अंदरूनी जाँच होगी।

अंदरूनी जाँच के लिए—

- महिला को नीचे के सभी कपड़े ऊपर कर हटाने है।
- उसके बाद योनी और आसपास की जगह को कॉटन बॉल में सेव्लान से साफ किया जाता है।
- उसके बाद स्पेकुलम को महिला के योनी में डालते हैं और टॉर्च से बच्चेदानी का मुँह देखते हैं।
- उसके बाद स्वाब स्टीक को 5% एसिटिक एसिड में भिगोकर बच्चेदानी के मुँह को लगाते है। लगाने के बाद 2 मिनट में जाँच का परिणाम पता चल जाता है।

यदि महिला को सफेद पानी की परेशानी है तो उस पानी को जाँच के लिए स्लाईड पर लिया जाता है और उसे मायक्रोस्कोप से देखते है।

### स्टेशन 4 – परामर्श:

जब महिला की जाँच हो जाए, तो जाँच में क्या पता चला है, यह बताया जाएगा।

यदि कोई परेशानी निकली हो, तो क्या करना है, कहां जाना है इसके बारे में पूरी जानकारी दी जाएगी।

### स्टेशन 5 – दवाईयाँ:

कैम्प में कैंसर छोड़ कर यदि अन्य परेशानियाँ निकल कर आती है तो उनका इलाज भी किया जाएगा। यह इलाज मुफ्त में किया जाएगा।

यह ध्यान में रखें कि, सभी महिलाओं की स्तन और बच्चेदानी की अंदरूनी जाँच महिला स्वास्थ्य कार्यकर्ता/ए.एन.एम या महिला डॉक्टर से ही कि जाएगी।

## महिला स्वास्थ्य कैम्प में उपयोगी सामग्री

### कैम्प हेतु आवश्यक सामग्री

1. एक हवादार कमरा— स्कूल या पंचायत भवन।
2. दो टेबल।
3. अच्छी रो"नी/लाईट की सुविधा।
4. पर्दा कपड़ा।
5. पीने के पानी की सुविधा।
6. यू.व्ही.ड्रम।

### पंजीयन सामग्री

1. वज़न म"ीन।
2. हाईट मीटर।
3. फार्म।
4. पेन,पेंसिल।
5. सील,पैड।
6. बी.पी. म"ीन।
7. स्टेथोस्कोप।

### जांच की सामग्री

1. स्पेकुलम
2. चीटल फॉरसेफ
3. बायोप्सी फॉरसेफ
4. प्रे"र कुकर।
5. गैस सिलेंडर,चुल्हा।
6. माचिस।
7. कॉटन बाल।
8. स्वाब स्टीक।
9. सेवलान।
10. लाईसोल।
- अच्छी रो"नी वाला 2 टार्च।
10. स्लाईड।
11. ग्लास कवर स्लीप।
12. नार्मल सलाइन।
13. ग्लास मार्कर।
14. 5% एसिटिक एसिड।
15. फार्मूलिन
16. 3 या टब—स्पेकुलम धोने के लिए।
17. साफ वायल
18. साफ दस्ताना
19. कैची
20. ल्यूको प्लास्टर
21. पर्दे
22. 2 टेबल—महिला जांच के लिए
23. 1 टेबल—सामान के लिए
24. जांच करने वाले 4 लोग
25. ब्लिचिंग पाउडर 7 ग्राम
26. निरमा पाउडर
27. 5 कॉपर—टी सेट
28. पर्याप्त कॉपर—टी
29. 1 प्लास्टिक मग—पानी को लीटर में नापने के लिए।

### लैब की सामग्री:

1. माइक्रोस्कोप
2. हीमोग्लोबीन जाँच की जरूरी सामग्री
3. पे"ाब जाँच की जरूरी सामग्री
4. शुगर जाँच की जरूरी सामग्री
5. सफेद पानी जाँच की जरूरी सामग्री जैसे स्लाईड, कवर स्लीप आदि।

### स्वास्थ्य शिक्षा देने हेतू जरूरी सामग्री :

1. पोस्टर
2. पाम्पलेट
3. पूस्तिका
4. फिल्म
5. गाने
6. प्रोजेक्टर
7. फिलप बुक

### दवाईयां

1. गोली—• आयरन
2. पैरासिटामॉल
3. आईबूप्रोफेन
4. डाईसाइक्लोमीन
5. मेट्रोनिडाजोल
6. सिप्रोफ्लॉक्सासिन
7. क्लोट्राईमाजोल पेसरी
8. कैपसु— अमोक्सासीलिन
9. डॉक्सीसीलिन
10. चूना नमक—कैल्"ियम
11. आंवला सुखड़ी
12. और भी दवाईयां जो महिला स्वास्थ्य से संबंधित हो।

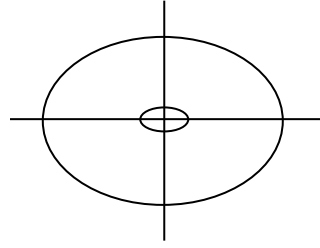


## Annexure 1

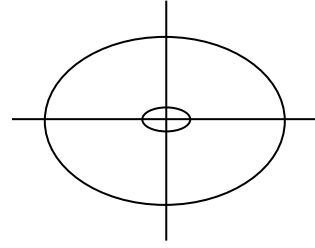
### VIA और VILI के परिणामों की रिपोर्टिंग के लिए प्रारूप

1. क्रम संख्या
2. परीक्षण की तारीख ...../...../2014
3. नाम : .....
4. पता : .....
5. आयु (वर्ष में)
6. आपकी पिछली माहवारी कब हुई थी?   
(1-12 महीने से कम-1, 2-12 महीने से अधिक)
7. वैवाहिक स्थिति : (1-विवाहित, 2- विधवा, 3-पृथक्कृत, 8-अन्य, 9-ज्ञात नहीं)
8. गर्भाधानों/गर्भपातों की कुल संख्या
9. क्या आप निम्नलिखित से पीड़ित हैं?  
(अगर उत्तर हाँ है तो (✓) का प्रयोग करें, अन्यथा रिक्त छोड़ दें)
  - अत्यधिक योनि स्राव
  - वाह्य जननांग में खुजलाहट
  - वाह्य जननांग में घाव
  - .....
  - यौन संबंध के दौरान पीड़ा
  - यौन संबंध के बाद रक्तस्राव
  - दो माहवारी के बीच में कभी रक्तस्राव
  - पीठ के निचले भाग में पीड़ा
10. जाँच का परिणाम  
(अगर उत्तर हाँ है तो (✓) का प्रयोग करें, अन्यथा रिक्त छोड़ दें)
  - स्ववैमो कॉलमनर जंक्शन पूर्णतः दिख रहा था
  - सर्वाइकल पॉलिप
  - नेबोथियन फॉलिकल
  - ल्यूकोप्लेकिया
  - कॉन्डीलोमा
  - वृद्धि
11. 5% एसिटिक एसिड के प्रयोग (VIA) के एक मिनट बाद निष्कर्ष :   
(1-नेगेटिव, 2-पॉजिटिव, 3-पॉजिटिव आक्रामक कैसर)

12. अगर VIA पॉजिटिव है तो क्या एसिटोव्हाइट लीजन एण्डोसर्वाइकल कैनाल तक विस्तारित है? (1-हाँ, 2-नहीं)
13. अगर VIA पॉजिटिव है तो एसिटोव्हाइट लीजन में कितने चतुर्थांश शामिल हैं? (1, 2, 3, 4)
14. चित्र में दिखाएँ –  
(बिंदुदार रेखा से स्क्वेमोकोलमनर जंक्शन का स्थान दिखाएँ और एसिटोव्हाइट या आयोडीन से रंग न लेने वाले क्षेत्र को निरंतर रेखा से दिखाएँ)



VIA



VILI

15. ल्यूगोल्स आयोडीन के प्रयोग के बाद निष्कर्ष (1-नेगेटिव, 2-पॉजिटिव, 3-पॉजिटिव आक्रामक कैंसर)
16. यदि आक्रामक कैंसर है तो स्टेज – (1-1ए, 2-1बी, 3-2ए, 4-2बी, 5-3ए, 6-3बी, 7-4ए, 8-4बी, 9-ज्ञात नहीं)
17. क्या बायोप्सी की गयी (1-हाँ, 2-नहीं) (अगर हाँ तो चित्र में × चिन्ह से बायोप्सी का स्थान दिखाएँ)
18. की गई कार्रवाई :-
- (1) 3 वर्षों के बाद दोबारा जाँच का सुझाव दिया गया,  
(2) सर्विसाइटिस के लिए दवाइयों का और छः माह के बाद दोबारा जांच का सुझाव दिया गया,  
(3) कॉलपोस्कोपी के लिए भेजा गया  
(4) तत्काल उपचार के लिए भेजा गया  
(5) आक्रामक कैंसर की स्टेजिंग और उपचार के लिए भेजा गया  
(6) अन्य, उल्लेख करें .....

## Annexure 2

# सूचित सहमति

स्वास्थ्य कार्यकर्ता ने मुझे गर्भाशय के मुख का कैंसर पता लगाने के लिए सिरके (VIA) तथा आयोडीन (VILI) जाँच के बारे में विस्तार से समझा दिया है। मैं अपनी जाँच के लिए सहमति देती हूँ।

यदि इस जाँच में कैंसर की शंका दिखती है तो गर्भाशय के मुख से टुकड़ा निकाल कर जाँच करने की भी मैं अनुमति देती हूँ।

हस्ताक्षर :

दिनांक : .....

नाम : .....

पता : .....



जन स्वास्थ्य सहयोग  
गांव और पोस्ट - गनियारी, पिन - 495112  
बिलासपुर (छ.ग.)  
वेब - [www.jssbilaspur.org](http://www.jssbilaspur.org)  
ई-मेल : [janswasthya@gmail.com](mailto:janswasthya@gmail.com)